

*Journal of Breast and Thyroid Sonology*

# 乳腺甲状腺超音波医学



Vol.13, No.2  
May 2024

## 日本乳腺甲状腺超音波医学会

### 第1回春季大会

### プログラム・予稿集

### 原点回帰 ～超音波を究める～

[大会長] 尾本 きよか (自治医科大学附属さいたま医療センター)

[会期] 2024年5月31日(金)～6月2日(日)

[会場] パシフィコ横浜 会議センター (5月31日～6月1日)

パシフィコ横浜 アネックスホール (6月2日)

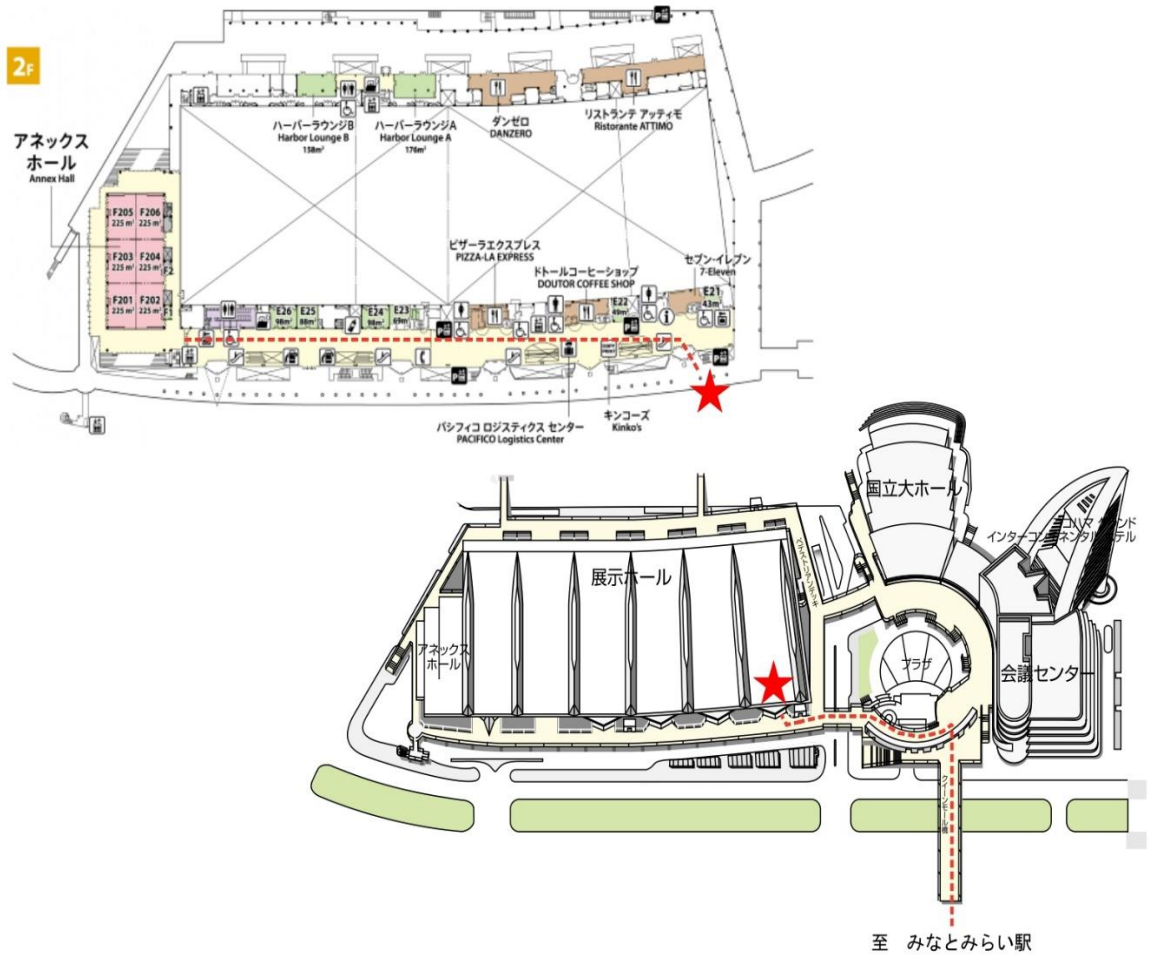
同時開催

《日本超音波医学会第97回学術集会》

会長 岩永 史郎 (埼玉医科大学 国際医療センター)

Proceedings of  
The 1st Spring Meeting of  
Japan Association of Breast and Thyroid Sonology  
2024.5.31-6.2 in Yokohama

# 会場のご案内



## 参加される皆様へのお知らせとお願い

(1) 日程：2024年5月31日（金）～6月2日（日）

(2) 参加受付方法および場所

◆受付場所

パシフィコ横浜 会議センター 2F エントランスロビー

◆会場参加受付時間デスク

受付時間：5月31日（金）8：00～18：00

6月1日（土）8：00～17：30

6月2日（日）8：00～16：30

≪注意事項≫

- ・すべて共通券での発行になります。パシフィコ横浜 会議センター 2Fにてお手続きください。
- ・日本超音波医学会、日本乳腺甲状腺超音波医学会の両学会の企画・一般演題などのプログラムに参加できます。
- ・会期中は必ず参加証をご着用ください。
- ・会期中、会期後を問わず、参加証の再発行には一切応じられませんのでご注意ください。
- ・参加登録は、オンライン登録のみです。日本超音波医学会第97回学術集会ホームページからお申し込みください。会期中、会場での参加登録（参加費支払い）の受付はございません。必ず事前にオンライン参加登録をお済ませのうえ、ネームカードをご自身でオンライン参加登録ページ内に記載の『サービスカウンター』よりダウンロード・印刷し、お持ちいただきますようお願いいたします。ネームカードホルダーは、会場参加受付デスク（パシフィコ横浜 会議センター2F エントランスロビー）にご用意しております。ネームカードに付随しているQRコードを会場参加受付デスクの端末にかざしてお受け取りください。

※オンライン登録期間：4月17日（水）12：00～

決済方法：クレジットカード決済のみ

ネームカード発行期間：5月15日（水）12:00～6月2日（日）16:30

(3) 参加費

<JABTS会員>

- ・JSUM 正会員・シニア会員 20,000 円（不課税）

- ・ JSUM 準会員 12,000 円（不課税）
- ・ JSUM 非会員（医師・工学系・企業関係者） 21,000 円（課税）
- ・ JSUM 非会員（メディカルスタッフ） 13,000 円（課税）
- ・ 初期研修医 1,000 円（課税）
- ・ 大学院生・学生 無料

<JABTS非会員>

- ・ JSUM 正会員・シニア会員 22,000円（不課税）
- ・ JSUM 準会員 14,000円（不課税）
- ・ JSUM 非会員（医師・工学系・企業関係者） 30,000 円（課税）
- ・ JSUM 非会員（メディカルスタッフ） 20,000 円（課税）
- ・ 初期研修医 7,000 円（課税）
- ・ 大学院生・学生 無料

\* メディカルスタッフ：臨床検査技師，診療放射線技師，看護師，准看護師，助産師，保健師等

(4) ファイヤーサイドトーク（参加者全員情報交換会）

日時：2024年6月1日、PM6：30～

場所：ヨコハマグランドインターコンチネンタルホテル3F

参加費：無料

(5) 各種認定更新単位について

<資格更新クレジットについて>

本学術集会における出席及び発表は下記の資格更新の対象となります。

- ・ 日本超音波医学会（認定超音波専門医30単位・認定超音波検査士25単位）
- ・ 日本乳癌学会
- ・ 日本内分泌外科学会
- ・ 日本甲状腺外科学会

\* 更新単位の証明となりますので、参加証は大切に保管してください。  
再発行には一切応じられませんのでご注意ください。

(6) ランチョンセミナー（JABTS企画）のご案内

フードロスの観点から事前申込制といたします。

参加登録時に参加をご希望されるセミナーを選択ください。

ネームカードにランチョンセミナー予約整理券が印字されますので、セミナー入場時にご提示ください。

(7) 会期中の問い合わせについて

日本乳腺甲状腺超音波医学会 事務局

E-mail: [office@jabts.or.jp](mailto:office@jabts.or.jp)

パシフィコ横浜アネックスホール F2 会議室

## 日本乳腺甲状腺超音波医学会 第1回春季大会のご案内

自治医科大学附属さいたま医療センター

総合医学第1講座（臨床検査部）

大会長 尾本 きよか



このたび、日本乳腺甲状腺超音波医学会 第1回春季大会を「原点回帰～超音波を究める～」をメインテーマに、パシフィコ横浜にて開催致します。

日本乳腺甲状腺超音波医学会JABTSは、1998年に母体となる“日本乳腺甲状腺超音波診断会議”から2019年“一般社団法人日本乳腺甲状腺超音波医学会”へと発展し、現在に至っていますが、その間年2回の学術集会を開催し、2023年の春には50回の節目を迎えました。昨今の学会開催の状況を鑑み、会員の利便性を優先し、また運営上の負担を軽減するために2024年から春の学術集会は毎年、日本超音波医学会JSUMとの同時期での開催を基本とし、名称は“春季大会”として開催致します。一般演題(体表領域：乳腺、甲状腺、その他)は両学会共通で募集し、プログラム委員は兼任し、両学会共同で多数のシンポジウム、パネルディスカッションなどを企画し、本学術集会(春季大会)を従来よりも更に活気あるものにしていきたいと考えております。

この第1回春季大会の会期は、日本超音波医学会第97回学術集会(岩永史郎会長、埼玉医科大学国際医療センター心臓内科)と同時期の2024年5月31日～6月2日(3日間)になります。5月31日～6月1日はパシフィコ横浜 国際会議場で、一般演題の発表や両学会の共同企画を開催し、6月2日だけはパシフィコ横浜 アネックスホールにてJABTS単独企画として特別企画「DCISを究める」と「甲状腺乳頭癌を究める」を計画しています。

大会のテーマは「原点回帰～超音波を究める～」としましたが、乳腺・甲状腺を含む体表領域では、高解像度のBモードをベースにカラードプラ、エラストグラフィ、造影超音波検査などを併用することにより、以前にも増してより精度の高い質的診断が可能になっています。この超音波による様々な検査手技、読影、診断を究めるには、その原点とも言える工学的な基礎知識を再確認する必要があります。また日常臨床でよく遭遇する疾患を今一度基本から見直し、最新の情報に基づく疫学、病理、超音波診断、治療などについての幅広い知識の整理が必要で、そのことが「超音波を究める」ことに繋がります。6月2日の特別企画では「乳腺：DCIS」「甲状腺：乳頭癌」を正に究めるような内容を企画しましたのでご期待ください。JABTS第1回春季大会に多くの皆様方にご参加頂き、様々な研究や貴重な症例の発表の場として、乳腺、甲状腺などの体表領域だけでなく関連領域の最新知見収集のために、またJABTSおよびJSUM会員間の交流や情報交換の場として、今後の超音波検査、臨床の場に役立てて頂けることを期待致します。

## プログラム

### JABTS・JSUM共同企画 5月31日(金)

○国際会議場 第1会場(会議センター 1階 メインホール)

#### 【乳腺】パネルディスカッション1

#### 「BRCA病的バリエント検出乳癌の超音波診断」

8:30-10:00

座長：位藤俊一(近畿大学医学部外科)  
角田博子(聖路加国際病院放射線科)

#### BRCA 遺伝子変異陽性乳癌の超音波診断における表現型の検討

榎戸克<sup>1</sup>, 永田 彩<sup>1</sup>, 成井理加<sup>1</sup>, 島田雅之<sup>1</sup>, 市川真琴<sup>2</sup>, 吉田美和<sup>3</sup>  
<sup>1</sup>昭和大学藤が丘病院乳腺外科 <sup>2</sup>昭和大学藤が丘病院遺伝カウンセラー,  
<sup>3</sup>昭和大学江東豊洲病院乳腺外科

#### BRCA1/2 病的バリエント検出乳癌の臨床・病理・超音波所見の検討

川西佳奈<sup>1</sup>, 榊原由希<sup>2</sup>, 山村莉緒菜<sup>2</sup>, 久下加奈栄<sup>2</sup>, 真鍋美香<sup>2</sup>, 登尾 薫<sup>2</sup>,  
松之舎教子<sup>2</sup>, 奥野敏隆<sup>1</sup>  
<sup>1</sup>神戸市立西神戸医療センター乳腺外科, <sup>2</sup>神戸市立西神戸医療センター臨床検査技術部

#### BRCA 陽性の乳癌患者の超音波画像所見に関する研究

池島健吾<sup>1</sup>, 時岡紗由理<sup>2</sup>, 八木下和代<sup>1</sup>, 梶浦由香<sup>3</sup>, 鹿股直樹<sup>4</sup>, 吉田 敦<sup>3</sup>  
栗原泰之<sup>3</sup>, 角田博子<sup>1</sup>  
<sup>1</sup>聖路加国際大学聖路加国際病院放射線科 <sup>2</sup>東北大学医学部医学系研科, <sup>3</sup>聖路加国際病院  
乳腺外科, <sup>4</sup>聖路加国際病院病理診断科

#### BRCA1/2 バリエント保持者に対するサーベイランス期間における乳癌発見契機と 画像所見

國分優美<sup>1</sup>, 春山優理恵<sup>2</sup>, 中島絵里<sup>2</sup>, 加藤千絵子<sup>3</sup>, 圓岡有里<sup>3</sup>,  
秋谷昌史<sup>4</sup>, 大迫 智<sup>4</sup>, 坂井威彦<sup>2</sup>, 上野貴之<sup>2</sup>, 松枝 清<sup>1</sup>, 稲荷 均<sup>2</sup>  
<sup>1</sup>がん研究会有明病院超音波診断・IVR部, <sup>2</sup>がん研究会有明病院乳腺センター乳腺外科, <sup>3</sup>  
がん研究会有明病院超音波検査部, <sup>4</sup>がん研究会がん研究所病理部

**HBOC に対する乳癌サーベイランスにおける超音波検査の位置付け**

戸崎光宏  
相良病院放射線科

**【乳 腺】シンポジウム**

**「乳癌組織像推定超音波診断案の現状と試験的 VOTING」**

**10:10-12:10**

座長：中島一毅（川崎医科大学・川崎医科大学総合医療センター総合外科学・外科）  
山口 倫（長崎大学病院病理診断科・病理部）

---

**乳房超音波精密検査における乳癌組織像推定診断の意義**

中島一毅，太田裕介，水藤晶子，松本 築  
川崎医科大学・川崎医科大学総合医療センター総合外科学・外科

**病理像推定超音波診断案理解に必要な病理学的知見**

山口 倫  
長崎大学病院病理診断科・病理部

**病理プレパラートとの対比から浮かび上がる組織特性に基づく超音波画像**

石部洋一  
水島協同病院外科

**症例提示 1**

木村英英  
第二川崎幸クリニック乳腺外科

**症例提示 2**

柏倉由実  
済生会松阪総合病院乳腺外科

**症例提示 3**

太田裕介  
川崎医科大学総合医療センター外科



○国際会議場 第4会場(会議センター 3階 315)

【甲状腺】シンポジウム

「ゲノム医療からみた甲状腺超音波診断の役割」

10:10-12:10

座長：志村浩己(福島県立医科大学医学部臨床検査医学講座)

鈴木眞一(福島県立医科大学医学部甲状腺治療学講座)

**ゲノム解析・医療からみた甲状腺超音波検査及び超音波ガイド下穿刺診断**

鈴木眞一<sup>1</sup>, 山谷幸恵<sup>2</sup>, 塩 功貴<sup>2</sup>, 松本佳子<sup>2</sup>, 鈴木 聡<sup>2</sup>, 中野恵一<sup>2</sup>, 岩館 学<sup>3</sup>,  
古屋文彦<sup>2</sup>, 志村浩己<sup>4</sup>

<sup>1</sup>福島県立医科大学医学部甲状腺治療学講座, <sup>2</sup>福島県立医科大学医学部甲状腺内分泌学講座,  
<sup>3</sup>南相馬市立病院外科, <sup>4</sup>福島県立医科大学医学部臨床検査医学講座

**ゲノム医療下の進行甲状腺癌診療と超音波ガイド下針生検**

鈴木章史<sup>1</sup>, 齋藤慶幸<sup>1</sup>, 松本雅子<sup>2</sup>, 赤石純子<sup>1</sup>, ヘイムス規予美<sup>1</sup>, 友田智哲<sup>1</sup>,  
大江秀美<sup>3</sup>, 北川 亘<sup>1</sup>, 杉野公則<sup>1</sup>, 伊藤公一<sup>1</sup>

<sup>1</sup>伊藤病院診療部外科, <sup>2</sup>伊藤病院診療部内科, <sup>3</sup>名古屋甲状腺診療所内科

**甲状腺癌を取り巻くゲノム医療を踏まえた甲状腺超音波診断の役割**

大桑恵子<sup>1</sup>, 塚本大樹<sup>1</sup>, 三倉健太郎<sup>2</sup>, 中野賢英<sup>1</sup>, 坂上聡志<sup>1</sup>, 佐々木栄司<sup>3</sup>,  
國井 葉<sup>2</sup>, 福島光浩<sup>1</sup>, 亀山香織<sup>3</sup>, 福成信博<sup>1</sup>

<sup>1</sup>昭和大学横浜市北部病院甲状腺センター・外科,  
<sup>2</sup>昭和大学横浜市北部病院甲状腺センター・内科,  
<sup>3</sup>昭和大学横浜市北部病院臨床病理診断科

**ゲノム医療新時代における当科での甲状腺超音波検査の役割変化**

福原隆宏, 堂西亮平, 平憲吉郎, 松田枝里子, 藤原和典  
鳥取大学医学部耳鼻咽喉科・頭頸部外科

**甲状腺腫瘍の遺伝子異常と超音波画像**

岩崎博幸<sup>1,3</sup>, 角谷芽依<sup>2</sup>, 益戸功彦<sup>2</sup>

<sup>1</sup>神奈川県立がんセンター臨床研究所, <sup>2</sup>神奈川県立がんセンター内分泌外科,  
<sup>3</sup>よこすか甲状腺内科クリニック甲状腺外科

### 甲状腺疾患・副甲状腺疾患のゲノム診断の選択肢

内野真也<sup>1</sup>, 村上亜希子<sup>2</sup>, 渡邊陽子<sup>2</sup>, 首藤 茂<sup>3</sup>

<sup>1</sup>野口記念会野口病院外科, <sup>2</sup>野口記念会野口病院遺伝子検査室,

<sup>3</sup>野口記念会野口病院診療記録管理室

○国際会議場 第9会場 (会議センター 5階 501)

【唾液腺】ワークショップ 「唾液腺疾患の超音波診断」

14:40-16:10

座長：尾本きよか（自治医科大学附属さいたま医療センター）

古川まどか（神奈川県立がんセンター頭頸部外科）

### 唾液腺の超音波解剖と手術解剖

寺田星乃

愛知県がんセンター頭頸部外科

### 小児の唾液腺疾患とその超音波診断

森崎剛史<sup>1</sup>, 堂西亮平<sup>2</sup>, 松田枝里子<sup>2</sup>, 福原隆宏<sup>2</sup>

<sup>1</sup>はら耳鼻咽喉科伊川谷クリニック, <sup>2</sup>鳥取大学医学部附属病院耳鼻咽喉・頭頸部外科

### 耳鼻咽喉科頭頸部外科クリニック診療における唾液腺超音波診断

齋藤大輔<sup>1,2</sup>

<sup>1</sup>さいとう耳鼻咽喉科, <sup>2</sup>岩手医科大学耳鼻咽喉科頭頸部外科

### 唾液腺腫瘍の超音波による良悪性鑑別

吉田真夏

神奈川県立がんセンター頭頸部外科

### 唾液腺における自己免疫性疾患の超音波診断

松田枝里子, 福原隆宏, 堂西亮平, 平憲吉郎, 藤原和典

鳥取大学医学部感覚運動医学講座耳鼻咽喉・頭頸部外科学分野

## 唾液腺疾患と鑑別が必要な頭頸部疾患の超音波による鑑別

古川まどか, 橋本香里, 木谷有加, 吉田真夏

神奈川県立がんセンター頭頸部外科

【甲状腺】パネルディスカッション

「手術範囲を決定するための超音波による術前リンパ節マッピング」 16:20-17:50

座長：北川 亘 (伊藤病院外科)

福原隆宏 (鳥取大学医学部耳鼻咽喉・頭頸部外科学分野)

## 適切な手術範囲を決定するための当科での工夫と実際

中野賢英<sup>1</sup>, 福成信博<sup>1</sup>, 佐々木栄司<sup>3</sup>, 塚本大樹<sup>1</sup>, 坂上聡志<sup>1</sup>, 淡野宏輔<sup>1</sup>, 國井 葉<sup>1</sup>,  
大桑恵子<sup>1</sup>, 福島光浩<sup>1</sup>, 亀山香織<sup>2</sup>

<sup>1</sup>昭和大学横浜市北部病院甲状腺センター, <sup>2</sup>昭和大学横浜市北部病院臨床病理診断科,

<sup>3</sup>昭和大学横浜市北部病院臨床検査科

## 甲状腺乳頭癌のリンパ節郭清範囲決定における術前超音波検査の意義

塩 功貴<sup>1</sup>, 松本佳子<sup>1</sup>, 鈴木 聡<sup>1</sup>, 中野恵一<sup>1</sup>, 鈴木眞一<sup>2</sup>, 古屋文彦<sup>1</sup>

<sup>1</sup>福島県立医科大学附属病院甲状腺内分泌学講座,

<sup>2</sup>福島県立医科大学附属病院甲状腺治療学講座

## 頸部郭清術における超音波検査の役割

橋本香里

神奈川県立がんセンター頭頸部外科

## 手術にまつわる情報共有の向上, 効率化を目指した超音波サマリの工夫に対する取り組み

下出祐造<sup>1,2</sup>, 岡野恵一郎<sup>2</sup>, 小林義明<sup>2</sup>, 石坂 智<sup>2</sup>, 表 宏亮<sup>2</sup>, 橋本泰士郎<sup>2</sup>,

川上 理<sup>2</sup>, 能田拓也<sup>2</sup>, 北村守正<sup>2</sup>, 辻 裕之<sup>3</sup>

<sup>1</sup>公立穴水総合病院耳鼻咽喉科, <sup>2</sup>金沢医科大学病院頭頸部外科,

<sup>3</sup>浅ノ川総合病院耳鼻咽喉科

○国際会議場 第10会場 (会議センター 5階 502)

**【乳腺】パネルディスカッション2 「乳房2nd look USの一工夫」16:20-17:50**

座長：久保田一徳 (獨協医科大学埼玉医療センター放射線科)

島 宏彰 (札幌医科大学消化器・総合、乳腺・内分泌外科)

**当院における2nd look US の実際と工夫**

木村優里<sup>1</sup>, 八木下和代<sup>2</sup>, 角田博子<sup>2</sup>

<sup>1</sup>聖路加国際病院乳腺外科, <sup>2</sup>聖路加国際病院放射線科

**MRI-detected lesion を US で正しく同定するポイント**

西山加那子<sup>1, 2</sup>

<sup>1</sup>松山赤十字病院乳腺外科, <sup>2</sup>愛媛大学医学部附属病院乳腺センター

**2nd look US が必要であったMRI-detected lesion の検討**

太田裕介<sup>1</sup>, 松本 築<sup>1</sup>, 水藤晶子<sup>1, 2</sup>, 中島一毅<sup>1</sup>

<sup>1</sup>川崎医科大学総合医療センター外科, <sup>2</sup>水藤乳腺甲状腺クリニック乳腺甲状腺外科

**術前及びHBOC 症例における2nd look US**

- どのような症例に対しMRI生検を行うべきか -

岩本奈織子

がん・感染症センター都立駒込病院外科 (乳腺)

**磁場空間におけるMRI detected lesion に対する乳房2nd look US**

～ 2通りのアプローチ～

榊原淳太, 藤本浩司, 高田 護, 長嶋 健, 大塚将之

千葉大学臓器制御外科

JABTS・JSUM 共同企画 6月1日(土)

○国際会議場 第8会場(会議センター 4階419)

【乳腺】 一般演題

8:30-9:30

座長：岩本奈織子(がん・感染症センター都立駒込病院外科(乳腺))

木村 芙英(第二川崎幸クリニック乳腺外科)

コメンテーター：伊藤 吾子(日立製作所日立総合病院乳腺甲状腺外科)

- 乳腺-001 乳癌症例に対する造影超音波によるリンパ節転移診断の新たな試み  
島 宏彰, 九富五郎, 里見露乃, 竹政伊知朗  
札幌医科大学医学部消化器・総合/乳腺・内分泌外科
- 乳腺-002 シリコンブレストインプラント挿入後の経過観察に対する乳房自動超音波の可能性  
金澤真作<sup>1</sup>, 神森 眞<sup>1</sup>, 松峯美貴<sup>2</sup>, 松峯寿美<sup>2</sup>  
<sup>1</sup>友愛記念病院乳腺甲状腺外科, <sup>2</sup>松峯婦人クリニック産婦人科
- 乳腺-003 SMIによるリンパ節の血流評価による乳癌腋窩リンパ節転移診断  
関根速子<sup>1</sup>, 赤羽由香<sup>2</sup>, 武井律子<sup>2</sup>, 松岡亮介<sup>3</sup>, 小無田美菜<sup>3</sup>, 潮見隆之<sup>3</sup>,  
黒住 献<sup>1</sup>, 堀口 淳<sup>1</sup>  
<sup>1</sup>国際医療福祉大学医学部乳腺外科学, <sup>2</sup>国際医療福祉大学成田病院検査部,  
<sup>3</sup>国際医療福祉大学医学部病理・病理診断学
- 乳腺-004 乳房再建術後局所再発病変の超音波所見  
池田達彦<sup>1</sup>, 磯野優花<sup>1</sup>, 鳴瀬 祥<sup>1</sup>, 前田祐佳<sup>1</sup>, 佐藤綾奈<sup>1</sup>, 山田美紀<sup>1</sup>,  
松本暁子<sup>1</sup>, 笹島ゆう子<sup>2</sup>, 神野浩光<sup>1</sup>  
<sup>1</sup>帝京大学医学部外科学講座, <sup>2</sup>帝京大学医学部附属病院病理診断科
- 乳腺-005 ヒト乳腺腫瘍の超音波画像におけるYOLOv8とYOLOv5との比較  
鈴木聡良<sup>1</sup>, Junliang XIAO<sup>2</sup>, 炭 親良<sup>1,2</sup>  
<sup>1</sup>上智大学理工学部情報理工学科, <sup>2</sup>上智大学大学院情報学領域
- 乳腺-006 自動超音波鑑別診断に向けたSAMとPSPNetとによるセグメンテーション深層学習  
Junliang XIAO, 炭 親良  
上智大学大学院理工学研究科情報学領域

## 【甲状腺・体表】一般演題

9:40-10:50

座長：白川 崇子（東京都立大学人間健康科学研究科）

福原 隆宏（鳥取大学耳鼻咽喉・頭頸部外科）

コメンテーター：中田 典生（東京慈恵会医科大学人工知能医学研究部）

- 甲状-001 超音波検査が診断，治療に有用であった好酸球性筋膜炎の1例  
欠田成人<sup>1</sup>，小宮彩加<sup>2</sup>，福本義輝<sup>2</sup>  
<sup>1</sup> 済生会松阪総合病院皮膚科，<sup>2</sup> 済生会松阪総合病院臨床検査課
- 甲状-002 臍部子宮内膜症の1例  
式田秀美，茂垣実里，野口彩夏，江原悠里子，五十嵐利恵子，田地功忠，  
小林正幸，海老原康博  
埼玉医科大学国際医療センター中央検査部
- 甲状-003 超音波骨密度測定装置 EchoS システムの使用経験  
笹木優賢<sup>1</sup>，高井洋次<sup>2</sup>，吉野寧維<sup>3</sup>，鈴木敦詞<sup>3</sup>  
<sup>1</sup> 藤田医科大学病院臨床検査部超音波センター，<sup>2</sup> 藤田医科大学病院放射線部，  
<sup>3</sup> 藤田医科大学病院内分泌・代謝・糖尿病内科
- 甲状-004 IgG4 関連唾液腺炎患者における顎下腺エラストグラフィーの有用性の検討  
一瀬直哉<sup>1</sup>，齋田 司<sup>2</sup>，坪井洋人<sup>3</sup>，上牧 隆<sup>4</sup>，太田真希<sup>4</sup>，菅谷陽平<sup>4</sup>，  
吉田美貴<sup>1</sup>，松本 功<sup>3</sup>，中島崇仁<sup>2</sup>  
<sup>1</sup> 筑波大学附属病院放射線診断・IVR科，  
<sup>2</sup> 筑波大学医学医療系放射線診断・IVR科，  
<sup>3</sup> 筑波大学医学医療系膠原病リウマチアレルギー内科，  
<sup>4</sup> 筑波大学附属病院検査部
- 甲状-005 副甲状腺機能亢進症の精査時に指摘できた側頸部ホジキンリンパ腫の一例  
衛藤美佐子<sup>1</sup>，谷 好子<sup>1</sup>，栗本美幸<sup>1</sup>，檜垣直幸<sup>2</sup>，西嶋由衣<sup>2</sup>，村上 司<sup>2</sup>，  
丸田淳子<sup>3</sup>，横山繁生<sup>3</sup>  
<sup>1</sup> 野口記念会野口病院研究検査科，<sup>2</sup> 野口記念会野口病院内科，  
<sup>3</sup> 野口記念会野口病院病理診断科
- 甲状-006 バセドウ病甲状腺にびまん性に描出された多発微細高エコー  
森崎愛美<sup>1</sup>，衛藤美佐子<sup>1</sup>，谷 好子<sup>1</sup>，栗本美幸<sup>1</sup>，村上 司<sup>2</sup>，檜垣直幸<sup>2</sup>，  
西嶋由衣<sup>2</sup>，丸田淳子<sup>3</sup>，横山繁生<sup>3</sup>  
<sup>1</sup> 野口病院研究検査科，<sup>2</sup> 野口病院内科，<sup>3</sup> 野口病院病理診断科
- 甲状-007 微小乳頭癌の治療決定に超音波検査は有効活用されているか：全国がん登録患者での検証  
齋藤慶幸<sup>1</sup>，松津賢一<sup>1</sup>，高見 博<sup>1</sup>，天野高志<sup>2</sup>，長谷川明美<sup>2</sup>，赤石純子<sup>1</sup>，

ヘイムス規予美<sup>1</sup>, 北川 亘<sup>1</sup>, 杉野公則<sup>1</sup>, 伊藤公一<sup>1</sup>  
<sup>1</sup>伊藤病院外科, <sup>2</sup>伊藤病院臨床検査科

○国際会議場 第10会場(会議センター 5階 502)

**【乳腺】ワークショップ**

**「ヒヤリ,ハテナ,マサカの乳房超音波症例集」**

**13:50-15:20**

座長: 伊藤吾子(日立総合病院乳腺甲状腺外科)  
藤本泰久(吹田徳洲会病院乳腺外科)

**ヒヤリ,ハテナ,マサカの乳房超音波症例集:線維腺腫?な症例**

柏倉由実

済生会松阪総合病院乳腺外科

**過剰診断と過小診断:治療方針選択にあたり画像診断で悩まされた症例**

木村公英<sup>1</sup>, 関 晶南<sup>1</sup>, 中村幸子<sup>1</sup>, 鈴木真理<sup>2</sup>, 布川祐子<sup>2</sup>

<sup>1</sup>第二川崎幸クリニック乳腺外科, <sup>2</sup>第二川崎幸クリニック臨床検査室

**その腋窩腫瘍はリンパ節転移?それとも…**

周山理紗<sup>1</sup>, 伊藤吾子<sup>2</sup>, 前田訓子<sup>1</sup>, 鍋屋まり<sup>1</sup>, 飯田通久<sup>1</sup>, 武田 茂<sup>1</sup>, 永野浩昭<sup>1</sup>

<sup>1</sup>山口大学大学院医学系研究科消化器・腫瘍外科学,

<sup>2</sup>日立製作所日立総合病院乳腺甲状腺外科

**ヒヤリ,ハテナ,マサカの乳房超音波症例集:本当に良性の判断でよいか?**

野間 翠<sup>1</sup>, 尾崎慎治<sup>1</sup>, 池増莉奈<sup>2</sup>, 中川恵莉<sup>2</sup>, 難波浄美<sup>2</sup>, 西阪 隆<sup>2</sup>

<sup>1</sup>県立広島病院消化器・乳腺・移植外科, <sup>2</sup>県立広島病院臨床検査科

**ヒヤリ,ハテナ,マサカの乳房超音波症例(pseudocystic breast tumor,ほか)**

奥野敏隆

神戸市民病院機構神戸市立西神戸医療センター乳腺外科

○国際会議場 第4会場 (会議センター 3階315)

【甲状腺】ワークショップ 「遺伝性甲状腺疾患の超音波と臨床像」 15:40-16:40

座長：國井 葉 (昭和大学横浜市北部病院甲状腺センター内科)  
村上 司 (野口記念会野口病院)

### 甲状腺髄様癌 (MEN 含む) の超音波と臨床像

進藤久和

福甲会やました甲状腺病院外科

### 家族性大腸腺腫症と甲状腺篩型モルラ癌

西嶋由衣<sup>1</sup>, 檜垣直幸<sup>1</sup>, 衛藤美佐子<sup>2</sup>, 丸田淳子<sup>3</sup>, 内野真也<sup>4</sup>, 村上 司<sup>1</sup>

<sup>1</sup>野口記念会野口病院内科, <sup>2</sup>野口記念会野口病院臨床検査科,

<sup>3</sup>野口記念会野口病院病理診断科, <sup>4</sup>野口記念会野口病院外科

### 遺伝性甲状腺疾患の超音波と臨床像 - DICER1 症候群 -

菅沼伸康, 松原由佳, 安川美緒, 末石結衣, 宮脇黎央, 松井愛唯, 戸田宗治, 山崎春彦,  
中山博貴, 齋藤 綾

横浜市立大学附属病院外科治療学

### 成人サイログロブリン遺伝子異常症の超音波と臨床像

古村芳樹<sup>1</sup>, 深田修司<sup>1</sup>, 八木千佐子<sup>1</sup>, 出口ハンナ<sup>1</sup>, 久門真子<sup>1</sup>, 西原永潤<sup>1</sup>,

伊藤 充<sup>1</sup>, 廣川満良<sup>2</sup>, 宮内 昭<sup>3</sup>, 赤水尚史<sup>1</sup>

<sup>1</sup>隈病院内科, <sup>2</sup>隈病院病理診断科, <sup>3</sup>隈病院外科

### Pendred 症候群の長期間の超音波画像と臨床像

松本雅子<sup>1</sup>, 北川 亘<sup>2</sup>, 赤石純子<sup>2</sup>, ヘイムス規予美<sup>2</sup>, 鈴木章史<sup>2</sup>, 伊藤公一<sup>2</sup>

<sup>1</sup>伊藤病院内科, <sup>2</sup>伊藤病院外科



○ポスター会場 (会議センター 3階 301-304 ホワイエ)

**【乳腺・甲状腺頭頸部・体表 1】 一般ポスター 15:00-15:30**

座長：金澤真作（友愛記念病院乳腺甲状腺外科）

- ポスター001 早期小葉癌の超音波画像の検討  
 森田孝子<sup>1,3</sup>, 須田波子<sup>1</sup>, 大岩幹直<sup>2</sup>, 遠藤登喜子<sup>2,3</sup>  
<sup>1</sup> 独立行政法人国立病院機構名古屋医療センター乳腺科,  
<sup>2</sup> 独立行政法人国立病院機構名古屋医療センター放射線科,  
<sup>3</sup> 独立行政法人国立病院機構東名古屋病院乳腺外科
- ポスター002 当院におけるブレストマーカの使用状況及び超音波検査における視認性  
 中村 卓, 武井寛幸  
 日本医科大学付属病院乳腺科
- ポスター003 超音波にて発見された乳房インプラント関連未分化大細胞型リンパ腫  
 (BIA-ALCL) の1例  
 山本絹子<sup>1</sup>, 藤井直子<sup>1</sup>, 樋上真由美<sup>1</sup>, 矢野健二<sup>2</sup>, 芝 英一<sup>3</sup>  
<sup>1</sup> 医療法人英仁会大阪ブレストクリニック医療技術部,  
<sup>2</sup> 医療法人英仁会大阪ブレストクリニック乳腺形成外科,  
<sup>3</sup> 医療法人英仁会大阪ブレストクリニック乳腺外科
- ポスター004 4年の経過で診断された副乳癌の1例  
 菊池順子<sup>1</sup>, 谷崎裕志<sup>1</sup>, 長瀬慈村<sup>2</sup>, 菊池悠太<sup>1</sup>, 佐々政人<sup>1</sup>,  
 田口泰三<sup>1</sup>, 浜島秀樹<sup>1</sup>, 松倉 聡<sup>1</sup>  
<sup>1</sup> おおたかの森病院外科, <sup>2</sup> 乳腺クリニック長瀬外科

**【乳腺・甲状腺頭頸部・体表 2】 一般ポスター 15:30-16:00**

座長：太田智行（国際医療福祉大学病院放射線医学）

- ポスター005 超音波検査で発見された同側乳房に線維腺腫を伴う巨大管状腺腫症例  
 櫻井健一<sup>1,2,3,4</sup>, 鈴木周平<sup>1,2,3,4</sup>, 平野智寛<sup>1,3,4</sup>, 安達慶太<sup>1,3,4</sup>,  
 窪田仁美<sup>1,2,4</sup>, 坂本彩香<sup>1</sup>, 大坂谷顕子<sup>1</sup>, 藤崎 滋<sup>2</sup>, 小野寿子<sup>4</sup>, 辻 泰喜<sup>4</sup>  
<sup>1</sup> 日本歯科大学附属病院乳腺内分泌外科, <sup>2</sup> 医療法人社団藤崎病院外科,

- <sup>3</sup>JCHO 東京新宿メディカルセンター乳腺外科,  
<sup>4</sup>川口パークタワークリニック健診科  
 ポスター006 10年間にわたり経過観察されていた線維腺腫を伴う境界悪性葉状腫瘍症例  
 櫻井健一<sup>1,2,3,4</sup>, 鈴木周平<sup>1,2,3,4</sup>, 平野智寛<sup>1,3,4</sup>, 安達慶太<sup>1,3,4</sup>,  
 窪田仁美<sup>1,2,4</sup>, 坂本彩香<sup>1</sup>, 大坂谷顕子<sup>1</sup>, 藤崎 滋<sup>2</sup>, 小野寿子<sup>4</sup>,  
 辻 泰喜<sup>4</sup>  
<sup>1</sup>日本歯科大学附属病院乳腺内分泌外科, <sup>2</sup>医療法人社団藤崎病院外科,  
<sup>3</sup>JCHO 東京新宿メディカルセンター乳腺外科,  
<sup>4</sup>川口パークタワークリニック健診科  
 ポスター007 超音波検査が有用であった高齢者嚢胞内乳癌の1例  
 安達慶太<sup>1,3,4</sup>, 鈴木周平<sup>1,2,3,4</sup>, 平野智寛<sup>1,3,4</sup>, 窪田仁美<sup>1,2,4</sup>,  
 坂本彩香<sup>1</sup>, 大坂谷顕子<sup>1</sup>, 藤崎 滋<sup>2</sup>, 小野寿子<sup>4</sup>, 辻 泰喜<sup>4</sup>,  
 櫻井健一<sup>1,2,3,4</sup>  
<sup>1</sup>日本歯科大学附属病院乳腺内分泌外科, <sup>2</sup>医療法人社団藤崎病院外科,  
<sup>3</sup>JCHO 東京新宿メディカルセンター乳腺外科,  
<sup>4</sup>川口パークタワークリニック内科

JABTS 単独企画 6月2日(日)

○アネックスホール 第1会議場

【乳腺領域】「DCIS を究める」 講演 1

9:30-10:20

座長：何森 亜由美 (高松平和病院乳腺外科伊藤病院 外科)

DCIS の病理

山口 倫<sub>1</sub> 原 勇紀<sub>2</sub>

<sub>1</sub>長崎大学病院 病理診断科・病理部

<sub>2</sub>長崎大学大学院 医歯薬学総合研究科 腫瘍外科学分野

【乳腺領域】「DCIS を究める」 講演 2

10:25-11:15

座長：山口 倫 (長崎大学病院 病理診断科・病理部)

非腫瘍性病変の分類と DCIS の超音波所見

三塚 幸夫 (東邦大学医療センター大森病院 臨床生理機能検査部)

【乳腺領域】「DCIS を究める」 講演 3

11:20-12:10

座長：三塚 幸夫 (東邦大学医療センター大森病院 臨床生理機能検査部)

腫瘍像を呈する DCIS の超音波所見

何森 亜由美 (高松平和病院乳腺外科伊藤病院 外科)

**ランチョンセミナー1**

**12:30-13:30**

共催：キヤノンメディカルシステムズ株式会社

座長：森田 孝子（名古屋医療センター 乳腺科）

---

**乳房超音波検査の対策型検診に向けた精度管理の重要性**

須田 波子（愛知乳がん検診研究会）

**【乳腺領域】「DCIS を究める」 講演 4**

**13:40-14:30**

座長：奥野 敏隆（神戸市立西神戸医療センター 乳腺外科）

---

**超音波・マルチモダリティによる DCIS と鑑別すべき病変の画像診断**

久保田 一徳（獨協医科大学埼玉医療センター放射線科）

**【乳腺領域】「DCIS を究める」 講演 5**

**14:35-15:25**

座長：明石 定子（東京女子医科大学 外科学講座 乳腺外科学分野）

---

**DCIS の治療と外科医からみた検査時の注意点**

奥野 敏隆（神戸市立西神戸医療センター 乳腺外科）

○アネックスホール 第2会議場

**【甲状腺領域】「乳頭癌を究める」 講演 1**

**9:30-10:20**

座長：檜垣 直幸 (野口病院 内科)

---

**甲状腺乳頭癌の病理所見**

廣川 満良 (隈病院 病理診断科)

**【甲状腺領域】「乳頭癌を究める」 講演 2**

**10:25-11:15**

座長：北川 亘 (伊藤病院 外科)

---

**古典型乳頭癌の超音波所見**

檜垣 直幸 (野口病院 内科)

**【甲状腺領域】「乳頭癌を究める」 講演 3**

**11:20-12:10**

座長：廣川 満良 (隈病院 病理診断科)

---

**乳頭癌のリスク評価方法と Active surveillance**

北川 亘 (伊藤病院 外科)

**ランチョンセミナー2**

**12:30-13:30**

共催：富士フィルムヘルスケア株式会社

座長：森島 勇 (柏の葉プレストクリニック)

---

**乳腺エラストグラフィの新たな視点 -learn from the past to shape a better future-**

柏倉 由実 (社会福祉法人 恩賜財団 済生会松阪総合病院 乳腺外科)

**【甲状腺領域】「乳頭癌を究める」 講演 4 13:40-14:30**

座長：志村 浩己（福島県立医科大学医学部 臨床検査医学講座）

---

**乳頭癌亜型の超音波所見**

國井 葉（昭和大学横浜市北部病院 甲状腺センター 内科）

**【甲状腺領域】「乳頭癌を究める」 講演 5 14:35-15:25**

座長：志村 浩己（福島県立医科大学医学部 臨床検査医学講座）

---

**乳頭癌の治療と術後の経過観察方法**

松本佳子, 塩功貴, 鈴木聡, 古屋文彦

福島県立医科大学医学部甲状腺内分泌学講座

# JSUM 共同企画スケジュール (5月31日)

	第1会場 (会議センター1F メインホール)	第4会場 (会議センター3F 315)	第9会場 (会議センター5F 501)	第10会場 (会議センター5F 502)
8:20				
8:30				
8:30-10:00	乳腺 パネルディスカッション1 「BRCA病的パリアント検出乳癌の超音波診断」			
9:00				
9:30	座長：位麻 俊一 角田 博子			
10:00				
10:10-12:10	乳腺 シンポジウム 「乳癌組織像推定超音波診断案の現状と試験的VOTING」	10:10-12:10 甲状腺 シンポジウム 「ゲノム医療からみた甲状腺超音波診断の役割」		
10:30				
11:00	座長：中島 一毅 山口 倫	座長：志村 浩己 鈴木 真一		
11:30				
12:00				
12:30				
13:00				
13:30				
14:00				
14:30				
15:00			14:40-16:10 唾液腺 ワークショップ 「唾液腺疾患の超音波診断」	
15:30			座長：尾本 きよか 古川 まどか	
16:00				
16:30			16:20-17:50 甲状腺 パネルディスカッション 「手術範囲を決定するための超音波術前リンパ節マッピング」	16:20-17:50 乳腺 パネルディスカッション2 「乳房2nd look USの一工夫」
17:00			座長：北川 亘 福原 隆宏	座長：久保田 一徳 島 宏彰
17:30				
18:00				

# JSUM 共同企画スケジュール (6月1日)

	第4会場 (会議センター3F 315)	第8会場 (会議センター4F 419)	第10会場 (会議センター5F 502)	ポスター会場 (会議センター3F 301-304)
8:20				
8:30				
9:00		8:30-9:30 乳腺 一般演題 座長：岩本 奈織子、木村 芙英 コメンテーター：伊藤 吾子		
9:30				
10:00		9:40-10:50 甲状腺・体表 一般演題 座長：白川 崇子、福原 隆宏 コメンテーター：中田 典生		
10:30				
11:00				
11:30				
12:00				
12:30				
13:00				
13:30				
14:00			13:50-15:20 乳腺 ワークショップ 「ヒヤリ、ハテナ、マサカの乳房超音波症 例集」	
14:30				
15:00			座長：伊藤 吾子 藤本 泰久	15:00-15:30 乳腺・甲状腺頭頸部・体表1 一般ポスター
15:30				
16:00	15:40-16:40 甲状腺 ワークショップ 「遺伝性甲状腺疾患の超音波と臨床像」 座長：國井 葉 村上 司			15:30-16:00 乳腺・甲状腺頭頸部・体表2 一般ポスター
16:30				
17:00				
17:30				
18:00				

※ファイヤーサイドトーク  
18:30～  
ヨコハマグランドインターコンチネンタルホテル 3F



# JABTS 単独企画スケジュール (6月2日)

	第1会場	第2会場
9:00		
	9:10-9:15 開講の挨拶 大会長 尾本 きよか	
9:30		9:20-9:25 開講の挨拶 大会長 尾本 きよか
	9:30-10:20 乳腺領域 講演1 「DCISの病理」	9:30-10:20 甲状腺領域 講演1 「乳頭癌の病理所見」
10:00	座長: 何森 亜由美 演者: 山口 倫	座長: 檜垣 直幸 演者: 廣川 満良
10:30	10:25-11:15 乳腺領域 講演2 「非腫瘍性病変の分類とDCISの超音波所見」	10:25-11:15 甲状腺領域 講演2 「古典型乳頭癌の超音波所見」
11:00	座長: 山口 倫 演者: 三塚 幸夫	座長: 北川 亘 演者: 檜垣 直幸
11:30	11:20-12:10 乳腺領域 講演3 「腫瘤像を呈するDCISの超音波所見」	11:20-12:10 甲状腺領域 講演3 「乳頭癌のリスク評価方法とActive Surveillance」
12:00	座長: 三塚 幸夫 演者: 何森 亜由美	座長: 廣川 満良 演者: 北川 亘
12:30	12:30-13:30 ランチョンセミナー1 共催: キヤノンメディカルシステムズ株式会社	12:30-13:30 ランチョンセミナー2 共催: 富士フィルムヘルスケア株式会社
13:00	『乳房超音波検査の対策型検診に向けた精度管理の重要性』 座長: 森田 孝子 演者: 須田 波子	『乳腺エラストグラフィの新たな視点 -learn from the past to shape a better future-』 座長: 森島 勇 演者: 柏倉 由実
13:30		
	13:40-14:30 乳腺領域 講演4 「超音波・マルチモダリティによるDCISと鑑別すべき病変の画像診断」	13:40-14:30 甲状腺領域 講演4 「乳頭癌垂型の超音波所見」
14:00	座長: 奥野 敏隆 演者: 久保田 一徳	座長: 志村 浩己 演者: 國井 葉
14:30		
	14:35-15:25 乳腺領域 講演5 「DCISの治療と外科医からみた検査時の注意点」	14:35-15:25 甲状腺領域 講演5 「乳頭癌の治療と術後の経過観察管理方法」
15:00	座長: 明石 定子 演者: 奥野 敏隆	座長: 志村 浩己 演者: 松本 佳子
15:30		
	15:30- 閉講の挨拶 大会長 尾本 きよか	
16:00		

# JSUM共同企画

## 【乳腺】シンポジウム

### 乳癌組織像推定超音波診断案の現状と試験的 VOTING

座長： 中島 一毅

(川崎医科大学・川崎医科大学総合医療センター総合外科学・外科)

山口 倫

(長崎大学病院病理診断科・病理部)

## 乳房超音波精密検査における乳癌組織像推定診断の意義

○中島一毅， 太田裕介， 水藤晶子， 松本 築

川崎医科大学・川崎医科大学総合医療センター総合外科学・外科

乳癌診療においてすでに術前薬物療法が標準的治療選択枝となっている。また、システムティックレビューによる定量的解析までは発表されていないが、国内外での複数の前向きランダム化臨床試験（第2相，第3相）の結果から、乳癌の種類によっては術前薬物療法が術後薬物療法よりも予後が改善する可能性が臨床試験で示されている。このためには、術前に組織型を判定し、治療戦略を決定することが临床上必須である。そのため乳腺科医にとっては術前の正確な生検により乳癌治療選択のためのサブタイプを予測・診断することが乳癌診療戦略の第一歩となっている。また、一部の乳癌では腫瘍内部が均質、一様な癌組織ではなく、部位によって組織型が異なる癌があることが判明しており、このような乳癌においては生検部位の選択によって診断結果、治療戦略を誤る危険性がある。すでにMRI等により腫瘍全体のサブタイプを予測できることが報告されているが、MRIは観測ROIが大きく、部位によって組織型がことなる一部の乳癌では、生検部位による擬判定をさけることは困難である。生検部位をピンポイントでターゲットリングできるレベルで画像から組織像を推定

し、生検するガイドが重要で、これが乳房超音波精密検査であることは周知の事実である。しかし、現状の超音波精密検査診断は「がんかどうか」に重きがあり、乳癌である場合の組織型の違いや局在を予測するものではない。今後は組織像を推定していく乳房超音波精密診断に変えていく必要があると考えている。

以上の状況を踏まえ、日本乳腺甲状腺超音波診断医学会（JABTS）では、乳腺用診断基準委員会内での小グループで試験的研究

（Feasibility Databaseによる検討）により実現性の検討を行った後、正式に組織像推定診断案作成研究部会（Validation Database Study）を立ち上げ活動中である。また、研究途上であるが、現状の「がんかそうでないか」の診断手法が中心の乳房超音波診断の世間の概念を徐々に変えていかなければ、本概念の完成・普及は困難であると想定されるため、まず、本学会総会で一部の考え方を紹介し、VOTING等により聴講の先生方の反応やご意見を伺い、研究の一助としたいと考えている。VOTINGに際してはQRコードが読めるスマートフォンをご持参いただきたい。

## 病理像推定超音波診断案理解に必要な病理学的知見

○山口 倫

長崎大学病院病理診断科・病理部

腫瘍形状は、腫瘍細胞の他、腫瘍間質から成り模られる。その中には腫瘍細胞の異型度や増殖能と間質成分とのインターアクション、腫瘍微小環境など様々な構成成分が関与する。さらに近年、乳癌細胞は、ER 発現や HER2 の過剰発現、低発現などのバイオロジーの関係から腫瘍の形状にも関与することがわかってきている。例えば、ER 高発現であれば、比較的低異型度癌細胞が線維成分を豊富に伴って増殖するパターンや粘液産生、嚢胞状に増殖するパターンが多い。

充実乳頭状増殖を示すものでは、線維血管性

間質を豊富に伴う。HER2 過剰発現群ではしばしば乳管を基調に増殖し、管内にcomedo 壊死を生じ、周囲には高度のリンパ球浸潤を伴う。ER/HER2 発現を認めない群では腫瘍の中心は壊死や梗塞変性を示し、高度異型腫瘍細胞が辺縁に位置する、あるいはスポット状の壊死周囲に高異型度腫瘍細胞がリボン状増殖を示す。高異型度腫瘍細胞の充実性、胞巣状増殖周囲に高度なリンパ球浸潤を伴う癌もある。本セッションでは上記の関係性を概説したい。

## 病理プレパラートとの対比から浮かび上がる組織特性に基づく超音波画像

○石部洋一

水島協同病院外科

悪性病変の超音波像と病理プレパラートとの対比データベース作成を行う研究部会では、画像のデータベースを用いて超音波像から見えてくるものを検討しています。今回のセッションでは、特に組織特性に焦点を当て、内部エコーと後方エコーを中心に理解していきたいと考えています。プレパラートから見える腫瘍細胞、腫瘍間質（筋線維芽細胞、弾性線維）、リンパ球浸潤などを確認し、内部エ

コー・後方エコー像がどのように変化しているかをデータベースの症例を用いて、参加者と共に考えていきます。また、各症例のER、PgR、HER2、Ki-67、組織型なども提示しますので、実臨床につながる診断の参考になると考えます。この講演では、後の症例の投票後の症例の投票に備えた知識を含んでいますので、ぜひご参加をお願いいたします。

## JSUM共同企画

### 【乳腺】パネルディスカッション1

#### BRCA 病的バリエーション検出乳癌の超音波診断

---

座長：位藤俊一（近畿大学医学部外科）

角田博子（聖路加国際病院放射線科）

## BRCA 遺伝子変異陽性乳癌の超音波診断における表現型の検討

○榎戸克年<sup>1</sup>，永田 彩<sup>1</sup>，成井理加<sup>1</sup>，島田雅之<sup>1</sup>，市川眞琴<sup>2</sup>，吉田美和<sup>3</sup>

<sup>1</sup> 昭和大学藤が丘病院乳腺外科，<sup>2</sup> 昭和大学藤が丘病院遺伝カウンセラー，<sup>3</sup> 昭和大学江東豊洲病院乳腺外科

目的:BRCA 病的バリエーション検出乳癌の画像検査での表現型についての報告は少ない。

BRCA 病的バリエーション検出乳癌の超音波画像での表現型と臨床病理所見との関連について検討を行った。

方法:2019 年4 月から2024 年1 月までに昭和大学藤が丘病院および昭和大学江東豊洲病院で行われたBRCA 遺伝子検査で、遺伝子変異陽性であった原発性乳癌患者を対象とした。BRCA1/2 ダブルキャリア2 例、男性乳癌2 例は除外し、BRCA1 遺伝子変異12 例（両側2 例）、BRCA2 遺伝子変異13 例（両側1 例）を検討対象とした。初期診断時に行われた乳房超音波画像の所見と針生検もしくは手術検体での病理学的所見に関して後方視的検討を行った。

結果: 平均年齢BRCA1 49.5 歳、BRCA2 47.7 歳、発見契機で自覚症状があった症例はBRCA1 が2 例（20%）、BRCA2 で6 例（50%）であった。超音波検査での背景乳腺の割合について、BRCA1 では50%以上8 例（66.7%）、50%未満乳房4 例（33.3%）、BRCA2 はそれぞれ9 例（69.2%）、4 例（30.8%）であった。

超音波画像の腫瘍径の中央値はBRCA1 15.5mm、BRCA2 23.0mm、形状はBRCA1 で分葉形5 例（41.7%）・多角形4 例（33.3%）・不整形3 例（25%）、BRCA2 ではそれぞれ1 例（7.7%）・2 例（15.4%）・10 例（76.9%）であった。腋窩リンパ節腫大を認めたのは、BRCA1 5 例（41.6%）、BRCA2 9 例（69.2%）であった。病理学的所見では、臨床的サブタイプはBRCA1 ではER 陽性HER2 陰性（Lum）1 例・ER 陰性HER2 陰性（TNBC）10 例・ER 陽性HER2 陽性（TP）1 例、BRCA2 でLum11 例・TNBC2 例であった。Ki67-index の中央値はBRCA1 70%、BRCA2 30%であった。

結語:BRCA 病的バリエーション検出乳癌は、HER2 陰性、増殖能が高い傾向があることが報告されているが、本研究では超音波画像の特徴と病理学的所見について検討を行い報告する。

## BRCA1/2病的バリエーション検出乳癌の臨床・病理・超音波所見の検討

○川西佳奈<sup>1</sup>, 榊原由希<sup>2</sup>, 山村莉緒菜<sup>2</sup>, 久下加奈栄<sup>2</sup>, 真鍋美香<sup>2</sup>,  
登尾 薫<sup>2</sup>, 松之舎教子<sup>2</sup>, 奥野敏隆<sup>1</sup>

<sup>1</sup> 神戸市立西神戸医療センター乳腺外科, <sup>2</sup> 神戸市立西神戸医療センター臨床検査技術部

### 【はじめに】

遺伝性乳癌卵巣癌の診断, オラパリブの適応判断目的のBRCA1/2 遺伝学的検査の普及により, BRCA1/2 病的バリエーションを検出した方に対する乳癌のスクリーニングが課題となっている。乳癌未発症の方には20 歳からの問診と視触診, 25 歳からの乳房造影MRI, 30 歳からはマンモグラフィの併用が推奨されている。しかし造影MRI は気管支喘息, 腎機能障害の方には行うことができない。また閉所恐怖症の方も困難を伴う。自費検査となり, 経済的負担も少なくない。その代替として乳房超音波を行う機会が増加している。乳癌術後の患者さんがリスク低減乳房切除を選択しない場合, 年に1 回の乳房造影MRI が保険適応となって推奨されているが, サーベイランスとして乳房超音波がひろく行われており, その特徴的な超音波所見の解明が求められている。BRCA 陽性乳癌患者の超音波・臨床病理所見を検討した。

### 【対象と方法】

2019 年4 月から2023 年11 月までに184 症例にBRCA1/2 遺伝学的検査を行い, 21 例 (11 %) に病的バリエーションを検出した。超音波画像の評価のできない3 例と乳癌未発症の1 人を除き, 手術にて病理組織診断の確定した乳癌16 症例21 病変を対象に超音波所見, 臨床・病理組織学的所見を検討した。

### 【結果】

年齢中央値はBRCA1 が46 歳, BRCA2 が45 歳。発見契機はBRCA1 の2 例が検診発見, BRCA2 では症状自覚が58 % (11/19), 乳癌術前検査の画像発見が15 % (3/19) であった。臨床病期はBRCA1 の2 例がいずれもStage I, BRCA2 ではStage II が66 % (12/18) と多くを占めた。腫瘍径はBRCA2 が2 例とも 20 mm 未満, BRCA2 は47 % (9/19) が20 mm 以上であった。組織型とサブタイプはBRCA1 の2 例がトリプルネガティブ (TNBC), 組織学的グレードIIIの medullary carcinoma 1 例, グレードIの浸潤性乳管癌1 例。BRCA2 は17 症例19 病変, 組織型は浸潤性乳管癌no special type が68 % (13/19), 充実型が26 % (5/19), 非浸潤性乳管癌が6 % (1/19)。サブタイプは Luminal type 50 % (9/18), TNBC33 % (6/18), Luminal-HER2 6 % (2/18), HER2 type が6 % (1/18) であった。組織学的グレードはGrade 2 が41 % (7/18), Grade 3 が59 % (11/18) であった。超音波上腫瘍が14 病変, 非腫瘍が5 病変。BRCA1 の2 病変はいずれも境界明瞭粗ざうで内部低エコー, 後方エコー増強する腫瘍を呈した。バスキュリティ (3+), (2+) でいずれもElasticity score 3であった。腫瘍を呈したBRCA2 の14 病変をみると形状不整形 65 % (9/14), 分葉状と円形がいずれも 14 % (2/14), 楕円形 7 % (1/14)。縦横比は0.7 未満が22 %

(3/14) , 0.7 以上が78 % (11/14) . 境界は明瞭粗ぞう 64 % (9/14) , 不明瞭 36 % (5/12) . 内部エコーレベルは低エコー 57 % (8/14) , 極めて低エコー 43 % (6/14) . 後方エコーは不変 36 % (5/14) , 増強 28 % (4/14) , 減弱 36 % (5/14) . 点状の高エコーを21 % (3/14) に認めた. 非腫瘍性病変は5 症例でいずれも点状の高エコーを伴う乳腺内の低エコー域を呈した. バスキュラリティは (3+) 32 % (6/19) , (2+) 32 % (6/19) , (1+) 26 % (5/19) , (-) 10 % (1/19) , Elasticity score (ES) はES5 13 % (2/15) , ES4 40 % (6/15) , ES3 40 %

(6/15) , ES2 7 % (1/14) であった.

#### 【考 察】

BRCA1/2 とともに若年者に多く, サブタイプではTNBC が多い傾向を認めたが, BRCA2 ではLuminal type が半数を占めていた. 超音波所見はBRCA1 では良性を思わせる所見を認め, 注意を要する.

BRCA2 はStage II で発見されるものが多い傾向を認めたものの通常型乳癌と同様の臨床・病理組織所見を示し, 超音波所見では内部エコーレベルの低いものが多かったほかは特徴的なものは見られなかった.

## BRCA陽性の乳癌患者の超音波画像所見に関する研究

○池島健吾<sup>1</sup>, 時岡紗由理<sup>2</sup>, 八木下和代<sup>1</sup>, 梶浦由香<sup>3</sup>, 鹿股直樹<sup>4</sup>, 吉田 敦<sup>3</sup>, 栗原泰之<sup>3</sup>, 角田博子<sup>1</sup>

<sup>1</sup> 聖路加国際大学聖路加国際病院放射線科, <sup>2</sup> 東北大学医学部医学系研究科, <sup>3</sup> 聖路加国際病院乳腺外科, <sup>4</sup> 聖路加国際病院病理診断科

BRCA 遺伝子変異保有者は乳癌のリスクを高めることが知られており, BRCA 変異保有者では乳癌を早期に発見し治療するために一般的な乳癌リスクの女性と異なるサーベイランスを行うことが不可欠である.

BRCA 変異にはBRCA1 とBRCA2 変異があり, それぞれの変異によって発生する乳癌の傾向は異なる事が知られている. 具体的にはBRCA1 変異保有者 (以下BRCA1) では, トリプルネガティブ (TN) サブタイプが一般的である一方, BRCA2 変異保有者 (以下BRCA2) の乳癌ではルミナルサブタイプが一般的である.

BRCA1 およびBRCA2 に発生する乳癌の超音

波学的特徴を評価した研究はすでに存在しているが, 血流や弾力性などいくつかの重要な変数が不明のままである. また日本人集団におけるBRCA 乳癌の画像的特徴を評価した研究はほとんどない.

そこで我々は日本乳腺甲状腺超音波学会

(JABTS) ガイドラインのカテゴリーに基づき, 日本人女性のBRCA1 およびBRCA2 乳癌の血管や弾力性などの超音波 (US) 所見と臨床・病理的特徴を評価・比較した.

方法

当院のBRCA1 およびBRCA2 の乳癌患者のデータを収集し術前, 化学療法前のUS 画像がある患者を抽出した. 合計でBRCA1 乳癌89



例，BRCA2 乳癌71 例が評価の対象となった。US は3 人の放射線科医がコンセンサスに基づきレビューし，腫瘍の形態や腫瘍内部および周辺の変化にくわえて内部の血流や弾力性を含めた画像的特徴が評価された。さらに年齢といった患者背景や腫瘍のサブタイプを含む病理学的データも検討した。

#### 結果

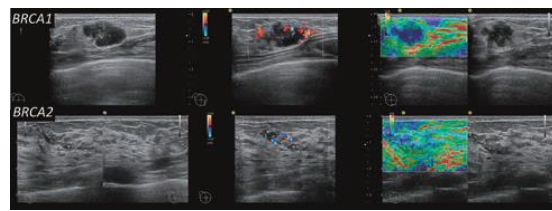
BRCA1 乳癌とBRCA2 乳癌では，腫瘍の形態，周辺部の特徴，後方エコー，点状エコーの有無，血流に有意な差が認められた。

BRCA1 乳癌は後方エコーが増強しており血流が強い傾向があった。一方，BRCA2 乳癌は腫瘍の形態を呈することが少なく，腫瘍を

形成する場合は不明瞭な辺縁を呈し後方エコーは減弱，点状エコーを有する傾向があった。

#### 結論

BRCA 変異保有者のサーベイランスにおいて，US 画像評価を行う際には腫瘍の形態がBRCA1 とBRCA2 でかなり異なることを認識して検査にあたる必要があると考える。



## BRCA1/2バリエーション保持者に対するサーベイランス期間における乳癌発見契機と画像所見

○國分優美<sup>1</sup>，春山優理恵<sup>2</sup>，中島絵里<sup>2</sup>，加藤千絵子<sup>3</sup>，圓岡有里<sup>3</sup>，秋谷昌史<sup>4</sup>，大迫 智<sup>4</sup>，坂井威彦<sup>2</sup>，上野貴之<sup>2</sup>，松枝 清<sup>1</sup>，稲荷 均<sup>2</sup>

<sup>1</sup>がん研究会有明病院超音波診断・IVR部，<sup>2</sup>がん研究会有明病院乳腺センター乳腺外科，<sup>3</sup>がん研究会有明病院超音波検査部，<sup>4</sup>がん研究会がん研究所病理部

#### 【背景】

2020 年4 月よりBRCA 遺伝学的検査が保険適用となり，遺伝性乳癌卵巣癌症候群（HBOC）既発症者に対する造影乳房MRI サーベイランスも保険適用となった。これらの適用により，造影乳房MRI を含めた画像検査によるサーベイランスの件数は増加傾向にある。当院ではハイリスクグループに対するサーベイランスとしてマンモグラフィ（MG），

乳房超音波検査（US），造影乳房MRI を年1 回施行している。通常，US とMRI は同じタイミングで行わず，半年ごとに交互に行われるようにしている。

#### 【目的】

BRCA1/2 バリエーション保持者に対するサーベイランスにより，乳癌と診断された症例における発見契機とUS 所見，病理組織診断に至った生検方法を明らかにすることを目的とした。

**【対象と方法】**

当院において2020年4月から2023年12月まで造影乳房MRIを含めたサーベイランスが施行された354例中、BRCA1/2バリエーション保持者で乳癌と診断された症例を対象とした。

**【結果】**

対象症例は14例、その内訳はBRCA1:10例、BRCA2:4例であった。乳癌既発症者は10例、未発症者は4例であった。発見契機は画像検査によるものが13例、腫瘍自覚が1例(BRCA1)であった。最初に病変を指摘した画像検査のモダリティはMRI 6例、US 3例、MG 1例、US/MRI同時2例、US/MG同時1例であった。最初の診断モダリティがMRIの6例はMRI-Targeted-USにより全て病変が確認された。一方、最初の診断モダリティがMGのみの1例は、石灰化病変の指摘がUS上困難であった。USで病変が描出可能であった13例の所見は、腫瘍10例、非腫瘍性病変3例であった。US上カテゴリー4、5相当の所見を呈したものは5例、カテゴリー2以下の良性様所見を呈したものは2例、カテゴリー3相当は6例であった。組織生検はUSガイド下が12例、MGガイド下が2例であった。他癌治療中の1例を除く13例で手術が施行された。術後の病理組織診断は浸潤癌10例(BRCA1:8例、BRCA2:2例)、DCIS 3例(BRCA1:1例、BRCA2:2例)であった。浸潤癌10例のサブタイプはトリプルネガティブ7例、

Luminal 3例であった。浸潤径はpT1a 4例、pT1b 5例、pT1c 1例であった。

**【考察】**

今回の対象症例に対するサーベイランスにおいて、病変を指摘し得たモダリティはMRIが最も多い結果であった。乳癌診療ガイドラインでは、BRCA1/2バリエーション保持者に対するサーベイランスに造影乳房MRIを強く推奨している。また、MRI検出病変に対しては、MRI-Targeted-USを行って病変を同定して生検を行うことが標準的、としている。今回の対象症例においてMRIで指摘された病変は全てMRI-Targeted-USで同定可能であった。今後サーベイランスが進むにつれ、MRI検出病変を有するハイリスク症例が増加すると予想される。

MRI-Targeted-USで描出できないものはMRIガイド下生検が必要であるが、施行可能な施設は限られる。MRI-Targeted-USのコツを知り、病変をUSで同定することはサーベイランスを行う施設において、より一層求められる。また、USガイド下生検で診断可能となれば、サーベイランスを受ける側の負担を減らすことにも繋がると考えられる。

**【結語】**

BRCA1/2バリエーション保持者に対するサーベイランス期間中、乳癌と診断された症例の発見契機は造影乳房MRIが最も多く、今後MRI-Targeted-USの果たすべき役割は大きいと考えられた。

## HBOCに対する乳癌サーベイランスにおける超音波検査の位置付け

○戸崎光宏

相良病院放射線科

NCCN ガイドライン (Genetic/Familial high-risk assessment : Breast, Ovarian and Pancreatic 2023 ver.2) では、HBOC に対する乳癌のサーベイランスには造影乳房MRI が推奨されており、マンモグラフィは補足的役割と位置付けられ、超音波検査に関しては言及されていない。その背景には、精度の高い乳房MRI が行えればMRI 単独のサーベイランスで十分であり、マンモグラフィや半年ごとの超音波検査を追加しても癌の発見率を高めることはないという報告がある (Kuhl C, et al. Prospective Multicenter Cohort Study to Refine management Recommendations for Women at Elevated Familial Risk of Breast Cancer: The EVA Trial. J Clin Oncol, 2010) .

しかし、超音波検査が広く普及している日本においては、海外のデータと異なり超音波検査の有用性があるのではないかと期待されている。そこで、HBOC 乳癌既発症者に対する術後サーベイランスの検討を行った。昭和大学病院にてBRCA1/2 遺伝学的検査を施行した乳癌既発症者の術後サーベイランスに関する後ろ向き研究である

(戸崎光宏. 乳房MRI サーベイランスとMRI ガイド下生検. 乳癌の臨床2023) . 結果は、同側乳房内または対側に乳癌が診断された8例のうち3例がMRI ガイド下生検にて診断された。また、正確なMRI 診断を行うことができれば、MRI と同時期に施行される超音波検

査がMRI の診断能を超えることはないと考えられた。前述したEVA Trial の主張を再認識する結果であった。一方、半年ごとに行われる超音波検査は、正常乳腺の増強効果

(background parenchymal enhancement: BPE) が高度な症例で有用な可能性が示唆された。サーベイランスに携わる放射線科医にとって、BRCA 関連乳癌の知識、そのMRI 画像の特徴、早期診断を行うための読影方法、さらにMRI ガイド下生検の手技の習得が重要であると考えられた。しかし、未発症者のサーベイランスは自費診療である。また、喘息、腎機能障害、閉所恐怖症、経済的な理由により造影MRI を受けられない方も少なからずいる。

これらのことから、超音波検査とマンモグラフィでサーベイランスを行わざるを得ない方に対する注意事項などを議論することは非常に重要である。近年、病的バリエーションのタイプにより発症する乳癌のサブタイプが異なってくるものが明らかになった。特にBRCA1 ではトリプルネガティブ乳癌の頻度が高く、小腫瘍の段階での診断が極めて重要と考えられている。また、HBOC 未発症者を対象とした乳房MRI サーベイランスに関する前向き研究が日本で行われ、MRI を契機に超音波検査 (MRI targeted US) で診断された乳癌の特徴も報告されている (戸崎光宏. ハイリスクグループに対する乳房MRI の位置づけ. 日本

乳癌検診学会誌, 2020) .

本講演では、BRCA 関連乳癌の超音波所見はどの様なものか、早期の段階で拾い上げることは可能か、などを皆さんと議論したいと考えます。

## JSUM共同企画

### 【乳腺】パネルディスカッション2

#### 乳房2nd Look US の一工夫

---

座長： 久保田一徳

(獨協医科大学埼玉医療センター放射線科)

島 宏彰

(札幌医科大学消化器・総合, 乳腺・内分泌外科)

## 当院における2nd look USの実際と工夫

○木村優里<sup>1</sup>，八木下和代<sup>2</sup>，角田博子<sup>2</sup>

<sup>1</sup> 聖路加国際病院乳腺外科，<sup>2</sup> 聖路加国際病院放射線科

2nd look US は、初回の乳房超音波検査

(US) で指摘しえなかった病変をMRI やマンモグラフィ (MG) など他のモダリティで指摘された際に再検索する手法である。しかし、実際の目的は、主病変の組織診と画像評価の整合性の検討、切除範囲を検討するための広がり診断など多岐に渡る。一方で他のモダリティで指摘された病変が2nd look US で正確に評価されない場合、過小評価となるリスクがある。

今回は、当院での術前検査の流れと2nd look US の実際と工夫について報告する。

当院の初回受診から治療に至るまでの画像検査・診断のフローは、

① MG ②乳腺外科医による初回US ③ MRI ④放射線科でのUS ⑤術前カンファレンス ⑥切除範囲のmapping ⑦手術 である。当院では放射線科でのUS 前に必ずMRI を行うため、放射線科でのUS が実質的に2nd look US という立ち位置となる。

未見病変の位置特定には、各モダリティで撮像体位が異なるため、患者の体位変化を考慮した技術的な工夫が必要となる。US 開始前に、目的の病変の位置情報や所見の特徴について既存の画像・臨床データを基に十分な検討を重ね、関心領域の位置と描出されるイメージを想起することが大切である。骨や骨格筋、血管走行、乳頭などの解剖学的メルクマールからの距離だけでなく、乳腺内の深さ、患側であれば主病変との位置関係の把握も有

用である。MG を参考にする場合、MLO/CC撮影だけでなくトモシンセシスも含めて検討している。MG では胸壁と水平方向に計測した乳頭との距離、乳腺内の深さ、Coope 靱帯との位置関係も有益な情報となる。

対象病変が視認困難な場合、位置情報を再確認し、適切なゲインや視野深度に調節し、方向を変えて複数回スweepするなど、丁寧な反復観察が重要である。エラストグラフィやカラードプラの併用は、視認困難な低悪性度の病変の検出にも有用である。関心領域の画像の保存、手術の切除範囲に含まれる場合は病理医への情報共有と評価依頼も忘れずに行っている。

新規所見を視認した場合、想定していた目的の病変と合致しているか、冷静な判断が必要である。当院では、MG の石灰化との整合性を確認したい場合、対象病変の範囲にMG で視認できるチップを貼付し、実際に一致しているか比較する工夫も行っている。また、追加の組織診や細胞診が必要かどうか、術式も考慮して判断している。

主病変の組織診と画像評価の整合性の確認も2nd look US の重要な目的である。例えば、組織診で浸潤癌の診断でも、2nd look US で浸潤部は限定的である可能性が想起された場合、術前化学療法の治療選択の慎重な検討が必要である。

広がり診断の際にも一連の乳管内病変か疑わしい領域の評価にエラストグラフィやカラー

ドプラの併用が有用である。乳頭近傍の評価は、時にMRIの方が乳頭からの距離も含め精度が高いこともあるので、乳頭温存の判断は総合的な画像評価による慎重な判断が必要である。

当院では2nd look US で得られた情報、さらに術前組織診断の情報も含めてカンファレンスで切除範囲、術式について情報共有、確認を行っている。

2nd look US は、単なる未見病変の再検索というだけでなく、画像データ、組織診の結果、患者の臨床情報、術式の希望など、その時点で得られる最大限の情報を基に、適切な心構えと準備をして臨むことが重要である。

---

## MRI-detected lesionをUSで正しく同定するポイント

---

○西山加那子<sup>1,2</sup>

<sup>1</sup> 松山赤十字病院乳腺外科, <sup>2</sup> 愛媛大学医学部附属病院乳腺センター

乳癌術前における病変の広がり診断目的に造影乳房MRI検査が広く普及しており、局所の術式決定にしばしば寄与する。しかし、造影乳房MRIは乳癌に対する感度が高い一方で、MRI検出病変(MRI-detected lesion)の偽陽性率が高いことが指摘されている。そのため、乳癌術前のMRI-detected lesionの適切な評価とマネジメントが重要である。また、乳癌ハイリスク患者の乳房内スクリーニングや、石灰化病変、血性乳汁分泌症例等では、初回USで指摘のない病変がMRIで初めて検出される例も少なくない。そういったMRI-detected lesionに対し、最近ではMRIガイド下の吸引式組織生検が保険収載されているが、施行可能な施設は限られており一般的ではない。

MRI-detected lesionに対する組織診断は、まず超音波検査で2ndlookを行う方法が簡便で普

遍的であり、USにより病変の同定と質的診断、必要であれば組織学的検査を行う。2nd-look USの際に留意すべき点としては、1. MRIとUSでは検査体位が異なるため正確な同定がしばしば困難である事、2. MRIとUSは別のモダリティであり画像評価カテゴリーが異なる事、3. MRIにおける背景乳腺の増強効果(BPE: background parenchymal enhancement)が強い症例では病変との鑑別が必要である事、などが挙げられる。以下にそれぞれの詳細について記載する。

1. MRIの水平断、矢状断、冠状断から乳頭からの距離、主病変からの距離を把握する。その際に体位により乳頭直下や厚みがある部位は外側に偏位していることを考慮する。周囲に正常構造(Cooper靭帯、脂肪の入り込み、血管など)や良性所見(嚢胞や線維腺腫など)があれば、指摘部位との位置関係を把握

する。

2. 初回のUS ではカテゴリ-2 または正常乳腺として落とした所見がMRI で指摘されることがある。1. によりMRI-detected lesion を正確に同定し、周囲の目立つ良性病変と誤って判断しない。

3. 可能であれば月経開始7 ~ 14 日目でのMRI 検査を予定する。患者の年齢、両側性か片側性、BPE の分布（びまん性～区域性）を把握し、BPE から逸脱するような所見があれば1. に従って同定を行う。

また、2nd-look US で同定した病変に対する追加の組織学的検査を行うことで、手術時期の遅延や患者の不安増加といった不利益を生じる可能性も考慮に入れるべきである。患者の年齢や個人の乳癌リスクなどの背景も考慮したうえで、適切にMRI-detected lesion を同定・評価する事が重要である。

---

## 2nd look USが必要であったMRI-detected lesionの検討

---

○太田裕介<sup>1</sup>、松本 築<sup>1</sup>、水藤晶子<sup>1,2</sup>、中島一毅<sup>1</sup>

<sup>1</sup>川崎医科大学総合医療センター外科、<sup>2</sup>水藤乳腺甲状腺クリニック乳腺甲状腺外科

### 【はじめに】

乳癌術前に病変の広がり診断目的で乳房造影MRI が広く施行されているが、同側の他区域や対側の病変を新規に発見できるメリットがある。MRI 検出病変（MRI-detected lesion）に関しては乳癌診療ガイドライン2022 年版では、精査の必要性についてBQ として扱われている。MRI-detected lesion は、疑陽性やUS などの他のモダリティとの病変一致確認など問題点がある。それを解決する方法としては、Fusion 技術やMRI ガイド下生検などがあるが簡便性や普及の問題がある。そのような対応ができない施設ではやはりUS（2nd look US）にたよらざるを得ない。当院も多くの施設と同様にMRI ガイド下生検の対応はできない。今回は、当院で2nd look US を必要

としたMRI-detected lesion を検討し実症例での経験も提示して報告する。

### 【症例検討】

2021 年1 月～ 2023 年12 月に当科で原発性乳癌に対して手術療法を施行した女性患者211 例を検討した（NAC 症例、局所進行がん、stage IVは除外。なおNAC 症例は全例治療開始前の乳房造影MRIで新規病変の指摘はなかった）。年齢中央値：65.2（31 ~ 95）歳・女性。術前に乳房造影MRI 検査が施行されたのは134 例。MRI 施行されなかった66 例は乳房切除術症例、残りは高齢者や禁忌症例などであった。MRI 施行症例のうち19 例（14%）で新規病変の指摘（放射線科読影レポート）がされ、同側6 例・対側13 例であった。そのうち17 例に2nd look US（同側6



例、対側10例)が行われ16例でUSでの所見を認めた。13例で追加の病理検査が施行され3例が悪性と診断された(IDC:2例・DCIS:1例, 2例は対側)。MRI-detected lesion 疑陽性率82.3% (同側:83.3%, 対側:81.8%) 対側が悪性と診断された2例は手術療法が施行された。同側の症例に関しては乳房切除術予定であり術式変更はなかった。追加病理検査で良性と診断された1例では追加

の部分切除を施行されたが病理結果はHyperplasiaであった。

#### 【検討結果のまとめ】

MRI-detected lesion に対して2nd look US が施行された17例のうち対側の1例以外はUSにて病変の確認が可能であった。対側病変に関しては11例中2例が悪性であり術式変更に至った。

---

## 術前及びHBOC症例における2nd look US-どのような症例に対しMRI生検を行うべきか-

---

○岩本奈織子

がん・感染症センター都立駒込病院外科(乳腺)

初回の超音波検査(US)では描出されず、造影MRI検査(MRI)など他のモダリティ後に再度USを行う、いわゆる2nd look USは日常臨床でよく行われる検査である。しかしながら、USの検出率はばらつきがあることが知られており、実際に2nd look USを行っても、全例で検出することは難しい。USで検出されずMRIでのみ描出される病変では、MRIガイド下生検(MRI-VAB)を考慮する必要がある。MRI-VABは2018年から保険収載され、当院においても2022年より導入した。精度が高い検査ではあるが、時間やコストを要し、患者への負担も大きいことから、可能な限り2nd look USで描出できるように工夫している。当院で主に使用しているUS機種はARIETTA

850(富士フィルム社製)とLOGIQ P10(GE社製)である。MRI画像とfusionした2nd look USを行っている報告も散見されるが、当院では古典的な方法で行っている。本会では、術前症例画像を中心に2nd look USで診断し得た症例と2nd look USで病変を指摘できずMRI-VAB施行した症例の画像を提示する予定である。

今後はBRCA1/2遺伝学的検査数の増加と、それに伴ってBRCA1/2病的バリエント保持者と診断される症例が増加することが見込まれる。定期検査のMRIで描出される病変の精査も増加するであろう。遺伝性乳癌卵巣癌症候群患者の2nd look US画像もあわせて提示する予定である。

## 磁場空間におけるMRI detected lesionに対する 乳房2nd look US ～ 2通りのアプローチ～

○榊原淳太，藤本浩司，高田 護，長嶋 健，大塚将之

千葉大学臓器制御外科

### 【緒言】

造影MRI やCT において病巣が描出されても，US では同定に難渋する症例を経験する。またUS は検者に依存する傾向にある。これらUS の諸問題を解決するために，異なるモダリティ画像同士のフュージョンが有効である。また，磁場空間において病巣の位置情報の時計盤表示が可能なシステムもMRI detected lesion の同定には有効な可能性がある。本会では，磁場空間におけるMRI/CT detected lesion に対する乳房2nd look US の2通りの異なるアプローチ法について報告する。

### 【対象】

MRI/CT detected lesion に対してUS 単独では同定困難な病巣を対象とする。

### 【方法】

① US 画像とMR 画像をフュージョンする際はUS と同じ体位の仰臥位MRI を撮像する必要があり，病巣の拡がり診断のための伏臥位の撮像を含め2 回検査することになる。一方，病期診断目的に撮影する造影CT 検査はUS と同じ体位であり，MRI の造影領域に相当する部位をCT で確認後にCT/US フュージョンが可能である(図1)。検査開始時は乳頭で位置合わせ後，探触子を病巣近傍に移動する。異なるモダリティ画像同士のズレは，脂肪，乳腺の形状や血管の走行，肋骨で補正し造影病変を同定する。②フィリップス社が

開発したAnatomical Intelligence for Breast (AI Breast) は，ベッド内の磁気マットより構築される磁場空間で検査することで，Body Mark 内のカーソルがUS 走査に連動するため位置情報の把握が視覚的に容易となり，乳頭腫瘍間距離と方向(時計盤表示)がモニターに自動表示される(図2)。CT のMIP 画像の位置情報を参考に同機能を用いて2nd look US を行い，偶発病変を同定する。

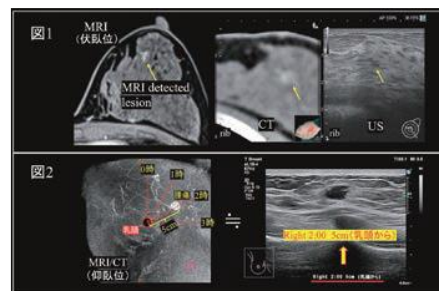
### 【結果と考察】

①MRI detected lesion の同定率の向上(約60 → 90%)が報告されている(Junta Sakakibara. A review of MRI (CT) /US fusion imaging in treatment of breast cancer. J Med Ultrason. 2023;50 (3) :367-373.)。超音波フュージョン技術でMRIガイド下生検を回避できる可能性がある。

②当科では，AI Breast の精度比較の臨床研究を遂行している(jRCT1032220325)。

### 【結論】

磁場空間における2nd look US は再現性・客観性が伴ったUS 検査となり，偶発病変の同定に繋がる可能性がある。



# JSUM共同企画

## 【乳腺】ワークショップ

ヒヤリ,ハテナ,マサカの乳房超音波症例集

---

座長：伊藤吾子（日立総合病院乳腺甲状腺外科）

藤本泰久（吹田徳洲会病院乳腺外科）

## ヒヤリ,ハテナ,マサカの乳房超音波症例集： 線維腺腫？な症例

○柏倉由実

済生会松阪総合病院乳腺外科

鑑別疾患として線維腺腫や乳癌が考えられそのような腫瘍を中心に提示する。

### 【症例1】

40 歳代女性，既往歴・家族歴は特記すべき事項なし．自覚症状なし．

マンモグラフィ+ 超音波分離併用の乳がん検診で，超音波検査で9mm 大右乳房腫瘍を指摘され，精査目的に来院．触診上ははっきり分かる腫瘍はなかった．

マンモグラフィ：不均一高濃度，検診時両側カテゴリー1．超音波検査後の見直しでも病変の指摘は困難であった．

超音波検査；右乳房9 時M 領域に7 × 11 × 9mm の分葉形腫瘍．境界は明瞭やや粗ぞう，内部エコーは不均質低エコーで，後方エコーは増強．カラードプラはhypovascular で，血流シグナルは腫瘍の辺縁部中心に認められた．エラストグラフィはつくば弾性スコア2 と評価した．

### 【症例2】

40 歳代女性，既往歴・家族歴としての特記事項はないが，1 年半前まで授乳していた．自覚症状なし．乳がん検診マンモグラフィで，左乳房の石灰化を指摘され，精査目的に来院．触診で腫瘍は触知しなかった．

マンモグラフィ：極めて高濃度，両側びまん性に石灰化が認められた．左L/I に密度が高く見える箇所があり，集簇性と考えるかびまん性の一部と考えるか迷ってのカテゴリー3

判定であった．

超音波検査：右乳房6 時M 領域に5 × 8mm 大の境界やや粗ぞうな腫瘍が認められた．この病変の他にも両側びまん性に複数の低エコー域・腫瘍が認められ，線維腺腫・ANDI などの良性病変を考え，経過観察とした．

半年ごとの経過観察を継続，マンモグラフィの石灰化に変化は認められなかったが，1 年半後の超音波検査で右乳房6 時M 領域の腫瘍は7 × 9mm 大に増大，カラードプラでvascularity も増加していた．

### 【症例3】

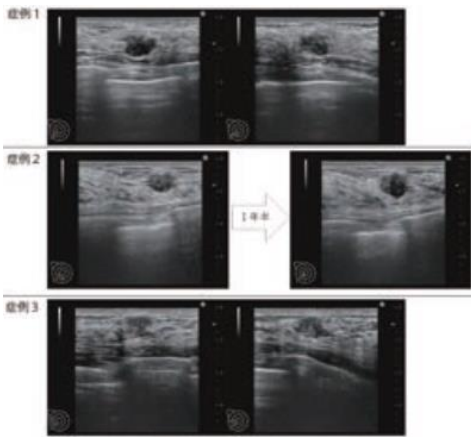
40 歳代女性，既往歴・家族歴は特記すべき事項なし．右乳房腫瘍を自覚し，近医を受診，超音波・MRI 検査施行の上良性疾患と考えられ半年後の経過観察を勧められるも，本人希望で当院紹介となった．右乳房CD 区域に1cm 大の腫瘍を触知した．

マンモグラフィ：不均一高濃度，超音波検査後の見直しでも腫瘍の指摘は困難であった．

超音波検査：右乳房9 時M 領域に6 × 9 × 12mm の分葉形腫瘍，境界は明瞭粗ぞう，内部エコーは不均質低エコーで，後方エコーは増強．カラードプラはhypovascular で，血流形態の評価は困難であった．

エラストグラフィはつくば弾性スコア2 と評価した．

MRI：7mm 大に造影される結節が認められ，ダイナミックカーブは漸増性．



## 過剰診断と過小診断：治療方針選択にあたり画像診断で悩まされた症例

○木村芙英<sup>1</sup>、関 晶南<sup>1</sup>、中村幸子<sup>1</sup>、鈴木真理<sup>2</sup>、布川祐子<sup>2</sup>

<sup>1</sup>第二川崎幸クリニック乳腺外科，<sup>2</sup>第二川崎幸クリニック臨床検査室

乳癌治療は集学的治療であり、薬物療法、外科的手術と放射線治療の組み合わせで行う。近年では術前薬物療法の効果判定により術後の治療方針を決定するレスポンスガイドが普及している。そのため、術後に化学療法を要する可能性が高い症例では薬物療法を先行させるメリットが増している。薬物と手術のどちらを先行すべきか悩む症例も少なくないのが現状だ。過小評価による過小治療も避ける必要があるが、過剰診断により術前化学療法を施行した場合、初診時の正確な病理学的Stageを確認することができないため、過剰治療となる可能性が否めない。当院で経験した術前画像診断と最終病理診断の不一致を経験した症例を3例掲示し、どこに着目して

いくべきだったかを検討・意見交換することで明日からの診療の一助となることを期待する。

### 【症例1】

50代女性、左乳頭の陥没を自覚したため受診した。触診にて左乳頭の陥没と乳頭直下の硬結を認めた。マンモグラフィ（MG）にて左乳頭下に淡く不明瞭な石灰化を伴う微細鋸歯状腫瘍を認め、U,L領域にも淡く不明瞭な集簇性石灰化を認めた。超音波画像（US）にて26×24×18mm境界明瞭粗造円形、内部は不均質な低エコー、後方エコー増強する腫瘍を認めた。内部血流（++）、エラストスコア5。Fat-Lesion Ratio（FLR）= 9.12。MRIにて左乳頭直下に24×24×23mm、造

影早期より淡く染まる腫瘤を認めた。造影パターンはfast-washout pattern でリング状造影効果を呈する。T2にて内部壊死を疑う所見はなく、細胞成分の多い浸潤性乳管癌 Luminal タイプを疑った。

### 【症例2】

60代女性、MG 検診にて異常を指摘され来院。触診にて所見なし。MGにて右MO領域に集簇性石灰化と左I領域に17mmFADを認めた。USにて左内側10時に19mmの範囲で斑状の低エコー域を認めた。後方エコーは不変。低エコー域では豊富な血流信号と歪みの低下を認めた。DCISもしくは乳管内病変優位の浸潤性乳管癌を考えた。

### 【症例3】

70代女性、2か月前より左腫瘤を自覚し来院。左乳房12時～2時にかけて50mm大の

硬結を触知し熱感を伴っていた。触診上、巨大腫瘤を触知したためMGは対側のみ撮影し、異常所見を認めなかった。USでは左乳頭直下に周囲からの引き連れを伴う30×27×25mm大の境界不明瞭な低エコー腫瘤を認め、後方エコーの減弱を認めた。腫瘍周囲に血流の増加を伴っていたが、内部血流の増加は確認されなかった。腫瘤頭側には、30×30×23mm境界明瞭、内部は液性部分と血塊や壊死物質の混在を推測するような内部エコーを伴う嚢胞性病変を認めた。腋窩リンパ節の腫大は伴わなかった。MRIでは乳頭直下から乳房全体に造影前T1WIにて高信号を呈する多発円形腫瘤と周囲間質の濃染を認め、乳房全体が腫瘤に置き換わり縮小していた。以上より浸潤性乳管癌Stage II B以上を考えた。

## その腋窩腫瘤はリンパ節転移？それとも…

○周山理紗<sup>1</sup>、伊藤吾子<sup>2</sup>、前田訓子<sup>1</sup>、鍋屋まり<sup>1</sup>、飯田通久<sup>1</sup>、  
武田 茂<sup>1</sup>、永野浩昭<sup>1</sup>

<sup>1</sup> 山口大学大学院医学系研究科消化器・腫瘍外科学，<sup>2</sup> 日立製作所日立総合病院乳腺甲状腺外科

乳腺領域の超音波検査（US）において、腋窩部の観察も重要である。腋窩に低エコー腫瘤が出現した場合、多くはリンパ節を考えたが、時にそのリンパ節が腫瘍性なのか非腫瘍性なのか、あるいはリンパ節以外の腫瘤であるのか、診断に迷う場合がある。今回、腋窩

腫瘤で診断に難渋した症例を経験したので提示する。

### 【症例1】

68歳、女性。姉に両側乳癌の家族歴あり。右乳癌に対して、2018年3月に右乳房全切除術+センチネルリンパ節生検施行。術後病理

は非浸潤性乳管癌 (ER 90% , PgR 90%) であった。術後はホルモン療法施行されていた。2023年7月(術後5年4カ月)に右腋窩腫瘍を主訴に外来受診。身体所見上、腋窩に硬い腫瘍を触知し、乳房USでは、腋窩に複数の低エコー腫瘍を認めた。やや境界不明瞭で、周囲の血流は豊富、つくば弾性スコア4とひずみの低下を認めた。PET-CTでは同部位に一致してFDG集積亢進を認めた。

### 【症例2】

56歳、女性。10年前より左乳頭分泌を自覚し、近医で経過観察されていた。2年前よりUSで左乳房12時方向に乳管拡張が出現。この度拡張乳管内に充実部分が発見し、穿刺吸引細胞診でClassIIIbのため、当科紹介となる。マンモグラフィは両側Category 1。乳房USでは左乳房12時方向に内部に充実成

分を伴う乳管拡張を認めた。充実成分には点状の血流信号を認め、つくば弾性スコア4。鑑別診断として非浸潤性乳管癌または乳管内乳頭腫を挙げた。また、腋窩には5-15mm大の複数の腋窩リンパ節腫大を認めた。リンパ節門消失を認め、反応性腫大は否定的であった。

### 【症例3】

77歳、女性。2015年1月に左乳房腫瘍を自覚し、当科受診。マンモグラフィではLUに境界不明瞭な2つの腫瘍を認め、カテゴリー4。乳房USでは左乳房axillary tale付近に、各々長径26.9mmと17.9mm大の比較的境界明瞭だが不整形な2個の低エコー腫瘍を認めた。腫瘍周囲の脂肪織は浮腫状であるが目立った。血流はhypervascularで、つくば弾性スコア5であった。

## ヒヤリ,ハテナ,マサカの乳房超音波症例集：本当に良性の判断でよいか？

○野間 翠<sup>1</sup>、尾崎慎治<sup>1</sup>、池増莉奈<sup>2</sup>、中川恵莉<sup>2</sup>、難波浄美<sup>2</sup>、西阪 隆<sup>2</sup>

<sup>1</sup> 県立広島病院消化器・乳腺・移植外科、<sup>2</sup> 県立広島病院臨床検査科

症例1) 50歳代女性。約1年前から自覚する右乳房の腫瘍を主訴に前医を受診。前医で施行された針生検(CNB)で「明らかな腫瘍性病変を認めない」との結果で経過観察中であったが、増大傾向を認めたため当科紹介受診となった。右C区域に8cmの可動性良好な弾性硬腫瘍を触知、マンモグラフィ(MG)では右乳房に境界明瞭な腫瘍を認めた。乳腺超音波検査(US)では右C区域に約75×41

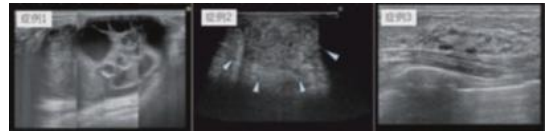
mm大の嚢胞内腫瘍を認めた。壁に充実成分も多く内部に嚢胞部を伴う腫瘍との鑑別が困難であった。造影超音波検査を行ったところ、充実部の血流はあまり見られず、スリットの辺縁に沿った血流が認められた。MRIでも同様の造影形態の所見が得られた。

症例2) 70歳代女性。肺癌Stage4(多発骨転移)で分子標的療法の加療中。乳房の疼痛を自覚し当科紹介となった。左乳頭周囲に硬結

と発赤を認め、US では左乳頭下に35 × 22mm のややエコーレベルの高い腫瘤を認め、周囲に浮腫を伴っていた。「カテゴリー4 粘液癌もしくは浸潤性乳管癌（充実型）疑い」とのことであったが2 か月前のCT では見られない所見であり、臨床所見より炎症性変化を疑い抗生剤加療を開始した。約1 か月後に発赤はほぼ消失したが硬結は残存し、その時期に撮影されたPET-CT で病変部位にSUVmax: 8.2 の集積を認めたため、悪性疾患の除外のためにCNBを施行した。

症例3) 70 歳代女性。乳癌検診で5 年前のMG と比較し左乳房上部の濃度上昇を認め精査目的に当科紹介となった。視触診は異常を

認めないが、US では左C 区域に25 × 7mm の境界不明瞭な低エコー域を認めた。ドプラで血流は中等度認めたが、エラスト軟でDCIS としては非典型像であった。CNB では「Intraductal proliferative lesion」の結果のためMRI の後摘出生検を施行した。MRI の所見は、「32mm の範囲に区域性に広がるNon-mass enhancement を呈する病変を認める。明らかな拡散低下は認めないがFast-washout の造影効果を呈しており、DCIS が疑われる」とのことであった。



## ヒヤリ, ハテナ, マサカの乳房超音波症例 (pseudocystic breast tumor, ほか)

○奥野敏隆

神戸市民病院機構神戸市立西神戸医療センター乳腺外科

日常の乳房超音波検査における「ヒヤリ」, 「ハテナ」, 「マサカ」な症例を提示する。

「ヒヤリ」の代表はStavros が提唱したpseudocystic breast tumor であろう。Medullary carcinoma, high grade invasive carcinoma, lymphomaなど均一な腫瘍細胞が髄様に増殖し、圧排性発育する乳腺悪性腫瘍では境界明瞭平滑な円形あるいは分葉状腫瘤を呈し、内部エコーが非常に低く、後方エコー増強し、乳腺嚢胞と見間違ふことがある。しかしBモード上の境界の性状や内部エコーをていねい

に見ることで「もしかして」となればカラードプラを試みるとよい。内部に血流シグナルを認めれば嚢胞は否定される。図は乳癌術後経過観察中の50 代女性で、反体側乳房に従来認めていた嚢胞とは若干性状の異なる腫瘤を認め、カラードプラで血流シグナルを認め、細胞診で悪性と判定した症例のカラードプラ画像である。

「ヒヤリ」のもうひとつとして皮下脂肪と同じエコーレベルとテクスチャーを持つ粘液癌や粘液腫様変性をきたした線維腺腫がある。マンモグラフィでは明瞭な腫瘤陰影を示すの



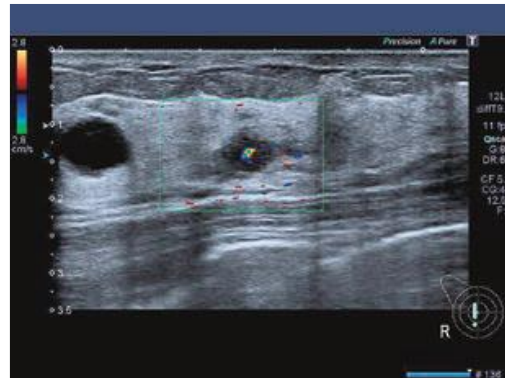に超音波では皮下脂肪に埋もれて描出が困難な場合がある。ドプラ法による血流増多やエラストグラフィにおける歪みの低下でその存在を認識できる。さらにソナゾイド造影超音波を行うと腫瘍が明瞭に染影される。

「ハテナ」の1例としてKang BJらが報告している“band-like interposing fat along large vessel”を挙げたい。乳房C区域あるいはCD区域の辺縁で構築の乱れを伴うband状の低エコー域を認めることがある。悪性も疑いカラードプラ法を行うと、低エコー域を貫通する比較的太い血流を認める。腺葉の間を走行する外側胸動静脈の分枝とその周囲の脂肪を見ているのである。

「マサカ」と思わせる症例として線維腺腫に接して発生した乳癌を経験した。60代の女性でマンモグラフィ上の粗大石灰化を伴う腫瘍を認め、超音波検査で陳旧性線維腺腫としてフォローしていた。腫瘍形状の変化を認め、念のため針生検を行ったところアポクリン癌と診断した。

フォローアップを怠らず、形状や境界の性状の変化を感知し、的確な穿刺生検の適応を判断することが肝要である。

正しい装置の設定と走査で最適なBモード画像を得ることがまず大切で、カラードプラやエラストグラフィを追加することで存在診断・質的診断能の向上が得られる。そして見逃しを防ぎ、無用の検査や生検を回避することができる。



## JSUM共同企画

### 【甲状腺・頭頸部】シンポジウム

#### ゲノム医療からみた甲状腺超音波診断の役割

---

座長： 志村 浩己

(福島県立医科大学医学部臨床検査医学講座)

鈴木 眞一

(福島県立医科大学医学部甲状腺治療学講座)

## ゲノム解析・医療からみた甲状腺超音波検査及び超音波ガイド下穿刺診断

○鈴木眞一<sup>1</sup>，山谷幸恵<sup>2</sup>，塩 功貴<sup>2</sup>，松本佳子<sup>2</sup>，鈴木 聡<sup>2</sup>，  
中野恵一<sup>2</sup>，岩館 学<sup>3</sup>，古屋文彦<sup>2</sup>，志村浩己<sup>4</sup>

<sup>1</sup> 福島県立医科大学医学部甲状腺治療学講座，<sup>2</sup> 福島県立医科大学医学部甲状腺内分泌学講座，<sup>3</sup> 南相馬市立病院外科，<sup>4</sup> 福島県立医科大学医学部臨床検査医学講座

ゲノム医療とは遺伝子情報を用いて個々の患者に合わせた治療などの医療を行うことである。ゲノム医療に超音波検査特に甲状腺超音波検査が関わることもあるのだろうか、一瞬思いがちである。甲状腺超音波検査では術前診断におけるゲノム情報の解析の応用がある。一方ではがん治療にゲノム医療が最も応用されがんゲノム医療・Precisional Medicine (PM) に甲状腺超音波検査も一部関連している。今回はこの二点に絞って述べる。

ゲノム情報の解析と甲状腺超音波検査の関わりとは、ゲノム解析技術の向上から腫瘍の良悪性の術前診断に用いられている。甲状腺結節の超音波診断は穿刺吸引細胞診 (FNAC) とともに行われる。本邦でも精査基準があるが、濾胞性腫瘍や意義不明とされているものについては術前診断の限界がある。最近我々は、FNAC で遺伝子産物を採取し、解析し、前述の精査基準に加え濾胞性腫瘍やNIFTP等の術前診断に活用している。甲状腺領域でのLBC (Liquid-based cytology) は、手技の影響を受けず、質の良い標本作成が可能であるため、不適正率が減少し、精度管理上も有用であり、導入する施設が増えた。LBC 検体から、免疫染色や遺伝子検索についても応用可能である。甲状腺腫瘍のドライバー遺伝

子として、*BRAF* (V600E) 変異，*RET* 再構成・変異，*RAS* 変異，*PAX8/PPAR $\gamma$*  再構成等，悪性度に関連して*TERT* プロモーター変異，*p53* 変異等がみられる。甲状腺癌で約90%を占める乳頭癌で最も多く認められる*BRAF* (V600E) 変異は、最近では免疫染色での検出感度，特異度ともダイレクトシーケンスと遜色ないものとなり，実臨床に応用している。当院で実施している細胞診LBC 検体からの，デジタルPCR を用いた*BRAF* (V600E) 変異解析，*TERT* プロモーター変異解析および免疫染色による*BRAF* (V600E) 変異解析について紹介し，遺伝子変異のタイプによる超音波所見の特徴にも言及する。個別医療としてPM では患者特有の遺伝子変異情報から有効な薬剤を使用する。現在のゲノム医療というところが広く知られるようになった。対応する分子標的治療薬が相次いで保険適応され，特定の薬剤を使用するための遺伝子変異を調べるコンパニオン診断と多くの遺伝子を一度に調べる遺伝子パネル検査がある。実際は遺伝情報の検体の採取，保存等が問題となる。現在では遺伝子変異が証明されれば臓器に関係なく使用できる薬剤も出てきた。その中で甲状腺癌は大半が乳頭癌や濾胞癌の分化癌であり，予後が極めて良好で

ある。一方で未分化癌は固形がんのなかでも予後不良である。予後良好な分化癌でも進行再発例があり、ゲノム情報を利用した新しい薬剤の治療が行われるようになった。標本の採取については初発癌の場合手術標本があるが、未分化癌の大半は手術不能であり迅速な治療開始が望まれるため、切開生検でなく超音波ガイド下の太針生検（CNB）が実施され、コンパニオン診断やパネル検査にも供与される。また分化癌、髄様癌、低分化癌でも進行再発例では上記検査のため標本が必要となるが手術不能や初回手術から時間が経っている場合の場合も多く、頸部、前胸部など超音波ガイド下のCNBで標本採取を行う。

これらの転移巣からの採取は超音波で壊死部分を避けてできる限り一回で情報を得られるようにしなければならない。

このようにゲノム医療でも甲状腺超音波検査技術とFNAC、CNBなどの超音波ガイド下穿刺技術が強く要求される場合が少なくない、穿刺の専門医の他コーディネーターによる標本作成の協力が必須と考えている。本シンポジウムでゲノム医療にいかに関与しているかを述べる。

---

## ゲノム医療下の進行甲状腺癌診療と超音波ガイド下針生検

---

○鈴木章史<sup>1</sup>、齋藤慶幸<sup>1</sup>、松本雅子<sup>2</sup>、赤石純子<sup>1</sup>、ヘイムス規予美<sup>1</sup>、  
友田智哲<sup>1</sup>、大江秀美<sup>3</sup>、北川 亘<sup>1</sup>、杉野公則<sup>1</sup>、伊藤公一<sup>1</sup>

<sup>1</sup>伊藤病院診療部外科，<sup>2</sup>伊藤病院診療部内科，<sup>3</sup>名古屋甲状腺診療所内科

甲状腺結節に対する超音波ガイド下穿刺吸引細胞診は、診断に欠かせないツールであり、日常臨床においては、日本乳腺甲状腺超音波医学会の指針に準拠し施行されている。細胞診による診断は、欧米ではベセスダシステムで行われ、良悪性判定困難な場合には、遺伝子検査（北米では、Veracyte Afi rna GSC や ThyroSeq v3 等）を行うことにより、無用な手術を避けることができると報告されている。しかし、わが国では細胞診検体による遺伝子検査はまだ普及しておらず、一般的ではない。

一方で、甲状腺腫瘍の組織検体による遺伝子検査は、遺伝子パネル検査（CGP）の他、オンコマイン Dx Target Test マルチ CDx システム（以下オンコマイン）やMEBGEN BRAF 3 キット（以下MEBGEN）によるコンパニオン診断が可能となり、進行甲状腺癌に対して徐々に普及してきている。通常は手術検体を用いての遺伝子検査のため、甲状腺癌の生物学的特徴を考慮すると、検体が古くなり検査に不適正な状態となっていることもある。エコーガイド下針生検はその場で新鮮な検体を得ることができ、主に甲状腺悪性リンパ腫や

甲状腺未分化癌を疑う場合に施行される。特に未分化癌を疑う場合には、BRAF V600E が約20-40%に認められ、BRAF/MEK阻害剤の有用性が確立されていることから、当院では診断と同時にBRAF 遺伝子変異の有無を検索するような診療フローとしている。抄録記載時までに当院の症例を後ろ向きに検討すると、他院へ依頼しているCGP 等を含めて81 例に遺伝子検査が施行されていた。大部分が手術検体であるが、うち当院で超音波ガイド下針生検検体を遺伝子検査に提出したのが3 例 (3.7%) だった。1 例は進行甲状腺癌でneoadjuvant 治療を行うかどうかの検討を含めてオンコマインが施行され、RET fusion 陽性の乳頭癌の診断となり、最終的に他院手術となった。

残り2 例は未分化癌を疑い、1 例はまだMEBGEN 承認前のためオンコマインを施行し、BRAF 陽性の未分化癌の診断で、Lenvatinib+Nivolumab のNAVIGATION 試験にエントリーとなり、残り1 例はMEBGEN を施行し、BRAF 陽性の異型の強い乳頭癌の診断でDabrafenib/Trametinib 治療を開始した。甲状腺癌の9 割を占める乳頭癌は、再発・進行した場合、多くは局所・縦隔あるいは肺転移再発のため、遺伝子検査という観点からは超音波検査の役割は限定的である。一方で、頻度は少ないものの未分化癌は、速やかに診断・治療方針決定が求められるため、CT 検査と組み合わせながら穿刺部位を同定し、適切な検体採取及び遺伝子検査を行うための超音波ガイド下針生検の重要性はますます増加することが予想される。遺伝子検査を踏まえた進行甲状腺癌診療における超音波ガイド下針生検の現状を、当院の症例を通じて報告する。

---

## 甲状腺癌を取り巻くゲノム医療を踏まえた甲状腺超音波診断の役割

---

○大桑恵子<sup>1</sup>、塚本大樹<sup>1</sup>、三倉健太郎<sup>2</sup>、中野賢英<sup>1</sup>、坂上聡志<sup>1</sup>、佐々木栄司<sup>3</sup>、國井 葉<sup>2</sup>、福島光浩<sup>1</sup>、亀山香織<sup>3</sup>、福成信博<sup>1</sup>

<sup>1</sup>昭和大学横浜市北部病院甲状腺センター・外科，<sup>2</sup>昭和大学横浜市北部病院甲状腺センター・内科，<sup>3</sup>昭和大学横浜市北部病院臨床病理診断科

### 【背景と目的】

2019 年6 月、包括的がん遺伝子プロファイリング (CGP) 検査によるがんゲノム医療が

保険適応となり、標準治療が終了もしくは終了の見込みの甲状腺癌に対して、治療標的となる可能性のある遺伝子変異を確認し治療する

環境が整ってきた。甲状腺癌はBRAF 遺伝子変異が最も多く、RET 融合遺伝子やRET 遺伝子変異など治療につながりうる遺伝子異常の頻度が約60%と比較的高いことが報告されている (Zehir, A. et al. Nat Med. 2017)。2022年2月にRET 陽性甲状腺癌に対するセルペルカチニブ、2023年11月にはBRAF 遺伝子変異陽性甲状腺癌に対してエンコラフェニブおよびビニメチニブなどの薬剤が保険収載され、確実に甲状腺癌に対するがんゲノム医療が広がりつつある。一方遺伝子検査においては、検査精度の向上のためには検体の選択に十分に配慮する必要がある、3年以内の保存検体を使用することが望ましい。しかしながら、甲状腺分化癌や髄様癌では緩徐に病勢が進行することも多く、薬物療法を必要とした時点では保存検体が3年以上経過していることも少なくない。甲状腺分化癌の再発部位は、頸部のリンパ節が最も多く

(Schlumberger, M. Nat. Rev. Endocrinol.

2021)、再発進行甲状腺癌において、遠隔転移に先行して頸部リンパ節転移を認める症例も多い。なるべく患者への侵襲を少なく検査のための検体を採取するためには、皮膚から浅い位置に存在する臓器の描出を得意とする頸部超音波検査を十分に活用し採取する必要がある。今回当院における甲状腺癌に対する遺伝子検査の現状と、遺伝子検査のための検体選択・採取法などを中心に調査することとした。

#### 【対象と方法】

対象は2020年4月から2023年9月までに甲状腺癌に対してCGP検査もしくはオンコメイン検査を実施した15例。臨床的背景(組織

型、遠隔転移部位、治療歴)とともに、それぞれから得られた結果(治療につながる遺伝子変異の状況、検体採取部位、保存期間等)を後方視的に検討した。

#### 【結果】

組織型は、乳頭癌12例、低分化癌1例、未分化癌2例。手術時年齢中央値63.5歳(23-84歳)。遺伝子検査施行時期は、初回手術から中央値1.5年(0-55年)。頸部・上縦隔リンパ節の他の遠隔転移部位は、肺転移6例、肺転移+骨転移+副腎転移1例、骨転移2例、肺転移+乳房転移+肝転移+副腎転移1例、遠隔転移なし2例。治療歴は分子標的薬治療(Lenvatinib 4例、Sorafenib 1例、未使用11例)。提出検体は、原発巣で提出した症例は5例、再生検により提出した症例10例

(頸部リンパ節8例、肺結節1例、皮膚転移1例)であった。使用した検体保管年数中央値1.5ヵ月(0-40ヵ月)。変異は、BRAF V600E変異陽性11例(73.3%)、RET融合遺伝子陽性2例(13.3%)に認めた。新しい治療の提案可能な症例は13例(86.6%)であった。

#### 【結語】

甲状腺癌は、薬物治療の方針に関与する遺伝子変異が検出される割合が高く、遺伝子検査により治療の選択肢が広がる可能性がある。ただし遺伝子検査を行うために十分な腫瘍細胞を採取することが必要であるが、安全に低侵襲で可能な採取方法として頸部超音波検査による採取部位の選択を考慮することも重要ではないかと考え、本シンポジウムでは、現在の甲状腺癌に対する遺伝子解析の現状や超音波を用いた検体採取について文献的考察も交え述べていきたい。

## ゲノム医療新時代における当科での甲状腺超音波検査の役割変化

○福原隆宏， 堂西亮平， 平憲吉郎， 松田枝里子， 藤原和典

鳥取大学医学部耳鼻咽喉科・頭頸部外科

これまで切除不能な甲状腺癌の治療はヨード放射線治療のみであったが、近年ではマルチキナーゼ阻害薬やドライバー遺伝子を標的とするゲノム治療が行なえるようになってきた。しかしゲノム治療のための遺伝子解析を行うためには新鮮で良い状態の検体が望ましく、再発までの期間が長い甲状腺癌では再発した時に遺伝子解析を行うのが難しい状況も多々生じる。さらに薬物治療においては、マルチキナーゼ阻害薬を先行するか、ドライバー遺伝子をターゲットとした分子標的薬を先行するかで治療効果が異なる可能性も示唆されている。このため、再発・転移を起こす前に、できるだけ多くの情報を手元に入手しておくことが、治療計画を立てる上で望ましい。そこで、これまでの甲状腺癌の診断や治療の流れを見直す必要がでてきている。

我々は、再発リスクが高いと思われるもの、具体的には初診時に遠隔転移が認められるもの以外に、リンパ節転移が多発しているもの、

節外浸潤が疑われるもの、原発巣がT4以上のものについては、初回手術時に遺伝子検索をおこなうようにしている。このため術前の超音波診断が重要となる。特にリンパ節転移を正確に診断し、外側区域のリンパ節転移が多いものや節外浸潤の疑われる症例は注意深く観察し、遺伝子検索の準備をしておく。過去1年半の間に10症例ほど遺伝子検索（オンコマインDXによるコンパニオン診断）を行い、**BRAF**の変異を5例、**HRAS**の変異を1例に認めている。これらの遺伝子変異を認めた症例では、原発巣の浸潤傾向より転移リンパ節の節外浸潤傾向の方が強かった。世界的には**BRAF**変異陽性の甲状腺癌患者の予後は悪いと報告されているが、本邦においては**BRAF**変異陽性と予後には関連がないとの報告もあり、遺伝子変異陽性症例の特徴が超音波検査で捉えられるかについては議論があるが、今後症例を集積して検討していく必要があると思われる。

## 甲状腺腫瘍の遺伝子異常と超音波画像

○岩崎博幸<sup>1,3</sup>, 角谷芽依<sup>2</sup>, 益戸功彦<sup>2</sup>

<sup>1</sup> 神奈川県立がんセンター臨床研究所, <sup>2</sup> 神奈川県立がんセンター内分泌外科,

<sup>3</sup> よこすか甲状腺内科クリニック甲状腺外科

### 【目的】

甲状腺癌の遺伝子発現は近年明らかにされつつあり (1), 予後不良となる遺伝子変異 (2) や, 未分化癌の遺伝子変異の研究報告 (3) から, がんの進行に複数の遺伝子が関与していることが明らかになってきた。甲状腺腫瘍の診断に超音波検査 (以下US) は必須であり, 検査機器の性能向上と検査手技の高いレベルでの標準化により, どの施設でも診断可能な高品質の画像が得られるようになった。第49回学術集会, 特別企画で発表した通り, 当院でも実際の検査や所見入力は技師が行い, 医師が最終読影をしている。今回我々は, 甲状腺癌のうち遺伝子異常が判明した症例のUS画像をretrospectiveに検討したので報告する。

### 【対象と方法】

神奈川県立がんセンター内分泌外科において2022年4月から2023年12月までに遺伝子検索を行った甲状腺分化癌は148症例であった。遺伝子検索の内訳はOncomineが73例, CGPが23例, 手術検体の免疫染色52例であった。遺伝子変異検出不可が4例, oncogenicな遺伝子以外の変異あるいは, 検索遺伝子の変異を認めなかった症例が19例あり, 対象から除外した。判明した甲状腺腫瘍の遺伝子異常において, US画像上, 特徴的な所見が存在するか検討した。

### 【結果】

- 1, 乳頭癌 (以下PTC) では133例中101例 (75.9%) にBRAF変異を認め, US画像では, 不整形のlow echoic massで微細高エコーを伴い, リンパ節転移も伴う, 典型的なPTCの所見であった。
- 2, Follicular variantのPTC (以下FVPTC) と濾胞癌 (以下FTC) は13例で, BRAF変異陰性であり, RAS変異を8例 (61.5%) に認めた。US画像では, PTCと異なり, 悪性所見の乏しい腫瘍であった。微細高エコーは認めなかった。
- 3, RET fusion陽性のPTCは8例 (6.0%) に認められ, US画像は, 原発巣に微細高エコーを多く認め, 腺内転移もあり, リンパ節転移も著明であった。リンパ節転移にも微細高エコーを伴う症例もあり, 臨床的には進行がんが8例中7例に初診時遠隔転移を認めた。
- 4, NTRK fusion陽性のPTCは1例 (0.8%) に認められ, US画像は原発巣が粗大石灰化を含む不整形low-echoic massでリンパ節転移を認めた。また初診時に肺転移を認めた。
- 5, RET mutation陽性の髄様癌 (以下MTC) は2例 (散発性1例, 遺伝性1例) で, US画像は, 散発性はlow-echoic massでリンパ節転移を認めたが, 石灰化を認めず。遺伝性は腺内多発で肝転移に石灰化を認めた。



## 【考察】

US 画像所見で悪性と判断されるものの多くは、PTC に認められる。それに対してFVPTC とFTC は悪性所見に乏しく、良性疾患と判別が困難であり、リンパ節転移もほとんど認めなかった。MTC では散発性と遺伝性の違いは線内多発の有無であった。頻度は少ないが、RET fusion やNTRK fusion 陽性のPTC では、特徴的なUS 画像を認めた。これらの腫瘍はUS 検査所見からfusion 遺伝子の存在を推察できる可能性が示唆された。総会までにさらに症例数を追加して発表する予定である。

## 【参考文献】

- (1) . Pitt SC, et al. Identification of Novel Oncogenic Mutations in Thyroid Cancer. J Am Coll Surg. 2016;222 (6) :1036-43 e2.
- (2) . Nannini M, et al. Clinical relevance of gene mutations and rearrangements in advanced differentiated thyroid cancer. ESMO Open. 2023;8 (6) :102039.
- (3) . Xu B, et al. Dissecting Anaplastic Thyroid Carcinoma (ATC) : A Comprehensive Clinical, histologic, Immunophenotypic, and Molecular Study of 360 Cases. Thyroid. 2020.

---

## 甲状腺疾患・副甲状腺疾患のゲノム診断の選択肢

---

○内野眞也<sup>1</sup>、村上亜希子<sup>2</sup>、渡邊陽子<sup>2</sup>、首藤 茂<sup>3</sup>

<sup>1</sup>野口記念会野口病院外科，<sup>2</sup>野口記念会野口病院遺伝子検査室，<sup>3</sup>野口記念会野口病院診療記録管理室

ゲノム診断は、遺伝性疾患に対する生殖細胞系列病的バリエーションの診断と、腫瘍細胞の体細胞病的バリエーション（体細胞遺伝子変異）の診断に大別される。ここでは甲状腺超音波診断とその他の付随する臨床情報から、どのようなゲノム診断が必要になるかを述べる。

## 【生殖細胞系列病的バリエーションの診断】

甲状腺髄様癌に対しては保険適用としてRET 遺伝学的検査が認められている。また、副甲状腺機能亢進症などでMEN1 が疑われる場合は保険適用としてMEN1 遺伝学的検査が認められている。（以下の遺伝学的検査はすべて保険収載されていない。）甲状腺篩状モルラ癌に対しては、家族性大腸腺腫症の可能性があるため、APC 遺伝学的検査の対象となる。

腺腫様甲状腺腫で甲状腺両葉にランダムに多結節性病変が存在し、甲状腺全体を占拠しているような場合で、既往歴に胸膜肺芽腫や卵巣性索間質性腫瘍、子宮頸部胎児横紋筋肉腫などがある場合はDICER1 症候群を強く疑い、DICER1 遺伝学的検査の対象となる。甲状腺腫瘍を合併することが知られている他の遺伝性疾患としては、Cowden 症候群、Werner 症候群、Carney 複合があり、原因遺伝子はそれぞれPTEN 遺伝子、WRN 遺伝子、PRKARIA 遺伝子である。また他に甲状腺腫瘍との関連が明らかにされていないが、合併がおりうる遺伝性疾患としては、神経線維腫症1 型、遺伝性乳癌卵巣癌症候群、Li-Fraumeni 症候群、Lynch 症候群、バート・ホ

ッグ・デュベ症候群などがあげられ、それぞれの原因遺伝子の遺伝学的検査が対象となる。MEN1, MEN2A 以外の副甲状腺機能亢進症を伴う遺伝性疾患としては、副甲状腺機能亢進症顎腫瘍症候群、家族性孤発性副甲状腺機能亢進症、MEN4, 家族性低カルシウム尿性高カルシウム血症があげられ、それぞれの原因遺伝子の遺伝学的検査が対象となる。

#### 【体細胞病的バリエーション（体細胞遺伝子変異）の診断】

まず、分子標的治療薬選択におけるコンパニオン診断としての体細胞病的バリエーション（体細胞遺伝子変異）の診断があげられる。セルペルカチニブ適応判定の補助としてオンコマインDx Target Test マルチ CDx システムによるRET 融合遺伝子存在の診断、髄様癌に対するRET 生殖細胞系列あるいはRET 体細胞遺伝子変異の診断がある。

また同検査は最近、エンコラフェニブおよびビニメチニブ適応判定の補助としてBRAF V600E 変異の診断も薬事承認を得ている。また甲状腺癌に限らないが、免疫チェックポイント阻害剤ペムブロリズマブの適応を判定するための補助として、MSI（マイクロサテライト不安定性）検査によりMSI-High を診断する。がん遺伝子パネル検査（CGP）においても、同薬剤の適応判定の補助として、FoundationOne CDx がんゲノムプロファイル検査を用いてMSI およびTMB（tumor mutation burden）の診断が可能である。またラロトレクチニブのNTRK 融合遺伝子陽性の固形がんに対するコンパニオン診断において、特に甲状腺がんでみられるETV6-NTRK3 に関しては、RNA-seq（GenMineTOP がんゲノムプロファイリングシステム）もしくはOncoGuide NCC オンコパネルシステムが有用である。ただし、これらのCGP 検査は、厚生労働省の指定する医療機関でのみ実施できることに留意が必要である。

## JSUM共同企画

### 【甲状腺】 パネルディスカッション

手術範囲を決定するための超音波による術前リンパ節マッピング

---

座長： 北川 亘（伊藤病院外科）

福原 隆宏（鳥取大学医学部耳鼻咽喉・頭頸部外科学分野）

## 適切な手術範囲を決定するための当科での工夫と実際

○中野賢英<sup>1</sup>， 福成信博<sup>1</sup>， 佐々木栄司<sup>3</sup>， 塚本大樹<sup>1</sup>， 坂上聡志<sup>1</sup>，  
淡野宏輔<sup>1</sup>， 國井 葉<sup>1</sup>， 大桑恵子<sup>1</sup>， 福島光浩<sup>1</sup>， 亀山香織<sup>2</sup>

<sup>1</sup> 昭和大学横浜市北部病院甲状腺センター， <sup>2</sup> 昭和大学横浜市北部病院臨床病理診断科， <sup>3</sup> 昭和大学横浜市北部病院臨床検査科

甲状腺疾患の診療を行う際、超音波検査が必要不可欠であることは言うまでもないが、特に悪性腫瘍の手術を行う際には、腫瘍の広がりやリンパ節転移の部位を評価し、適切な術式を決定するために非常に重要な検査となる。当科で行っている術前診断および術式決定までのプロトコルを供覧するとともに、その結果について述べる。

超音波検査は低侵襲な検査であり、複数行うことによる患者負担の増加よりも見落としを減らし適切な治療を提供可能となる利点のほうが大きいため、当科では手術を行うまでに最低2回の超音波検査、1回のCT検査を行い、結果をカンファレンスで検討したのち術式を決定している。初診時に行う超音波検査は、主病変の評価及び頸部リンパ節のスクリーニングが主であり、2回目以降はExの評価及びリンパ節転移の評価に重点を置いて行っている。特にCTにて下顎から縦隔まで広範に評価を行った後は、CTで指摘された腫大リンパ節と思われる陰影について、その性状の評価を行うことを意識して超音波検査を行っている。また、後半にリンパ節転移が見られる症例の場合は、手術室で麻酔導入後に体位を取った状態で超音波検査を行い、術前の画像だけでは判断が難しい周囲臓器や血管

との位置関係をより正確に評価しマーキングを行った上で手術に臨んでいる。2019年4月から2024年1月までに当科で甲状腺悪性腫瘍の初回手術を受けた患者581名のうち、初回検査でN0もしくはN1aと評価した症例は478例、N1bと評価した症例は103例であった。2回目以降の検査でさらに転移を疑わせるリンパ節腫大が指摘された症例は14例であり、いずれも細胞診を追加し転移の有無を評価したのち最終的な術式が決定された。2回目以降の検査で新たに指摘されたリンパ節腫大の部位は、V a 6例、V b 3例、VI 9例であり、いずれも10mm前後と小さなリンパ節であった。小さなリンパ節転移については事前に確認することが難しい場合もあるが、複数回の検査を行うことで、より正確な術前診断および適切な治療の提案ができていると考えている。

超音波検査は検査時の意識により描出される画像が変わることも多く、先入観を持つことの是非は問題になる。しかし、こと術前の評価においては、各回異なる意識をあえて持ちながら複数回の検査を行うことで、検査漏れを防ぎ正確な術前診断をつけることにつながると考えられる。当科では甲状腺領域を専門とする医師及び技師が各回の検査を行って

るが、施設によってはスタッフを揃えることが難しい場合もある。そのような場合でも、複数回の超音波検査を行える環境、各検査時に重視するポイントを医師及び技師が共有できる環境を整えることで、それぞれの施設にあった方法で術前検査の質を担保することができる。

術前超音波検査は、適切な手術範囲を決定し患者の利益を最大化させることができる非常に重要なツールであり、本講演がその運用について各施設のプロトコルをブラッシュアップする一助になれば幸いである。

---

## 甲状腺乳頭癌のリンパ節郭清範囲決定における術前超音波検査の意義

---

○塩 功貴<sup>1</sup>、松本佳子<sup>1</sup>、鈴木 聡<sup>1</sup>、中野恵一<sup>1</sup>、鈴木眞一<sup>2</sup>、古屋文彦<sup>1</sup>

<sup>1</sup> 福島県立医科大学附属病院甲状腺内分泌学講座，<sup>2</sup> 福島県立医科大学附属病院甲状腺治療学講座

甲状腺癌では乳頭癌が大半を占め、リンパ節転移が多いため、甲状腺の切除のみならずリンパ節の郭清範囲が重要となる。そこに超音波検査を特に外科医が手術直前に行う surgeon's performed ultrasonography を実施している。甲状腺腫瘍ガイドライン2018 では、術前評価でリンパ節転移を認めない乳頭癌症例に対して中央区域の予防的郭清は行い、外側区域の予防的郭清は、低リスク症例に対しては行わないことが推奨されている。cN0 であってもリンパ節再発の予後因子を複数認める症例では、予防的外側区域郭清を行っても術後10年の再発率は10%を超えると報告されている。このため、当院においては術式が片葉切除なら片側郭清 (D1 uni)、全摘術なら両側郭清 (D1 bil) を行っている。中・高リスク症例における外側区域予防的郭清は、そのほかの予後因子や患者背景、意思を考慮の上決定することが推奨されている。

外側区域郭清により癒着などが原因となって術後の愁訴は起きやすくなり、頻度は高くないが乳び漏、副神経麻痺、顔面神経麻痺、ホルネル症候群などの特有の合併症が起りうる。そのため、当院では外側頸部リンパ節転移が明らかでない中・高リスク症例においても、外側区域郭清は行っていない。術式にかかわる術前評価が必要なリンパ節は外側頸部リンパ節である。PET-CT などの画像検査で明らかな場合を除き、リンパ節転移の診断に超音波検査は有効である。顎下から鎖骨上縁まで胸鎖乳突筋背側、内経静脈、総頸動脈周囲の走査を十分に行う。腫瘍径が小さい場合でも外側頸部へ転移を認める症例や腫瘍の対側にリンパ節転移を認める症例も存在するため患側と対側の外側頸部を観察することは重要である。

リンパ節転移の特徴的な所見である「リンパ門の高エコー域の圧排、変形、欠損」、 「縦

横比の大きい類円形～円形の低エコー腫瘍」, 「不規則で豊富な血流シグナル」, 「点状高エコー」を認めた場合には, 穿刺吸引細胞診を行う必要がある。

さらに穿刺液サイログロブリンを測定することにより診断の補助につながる。適切な術式決定のために超音波検査と細胞診を併用した術前のリンパ節評価は重要である。

## 頸部郭清術における超音波検査の役割

○橋本香里

神奈川県立がんセンター頭頸部外科

頭頸部癌の多くを占める扁平上皮癌はリンパ行性転移が主体であり, 50 ~ 60%は初診時すでに頸部リンパ節転移を伴っているとされ, 頸部リンパ節のコントロールが生命予後を大きく左右する。そのため頸部リンパ節転移を制御するための治療法として, 1900年初頭にCrileにより頸部郭清術が提唱され, その後, Martinにより根治的頸部郭清術として確立された。その後, 原発巣により好発転移部が異なることが明らかになってきたことから, 根治的頸部郭清術変法から選択的頸部郭清術へと, 郭清範囲を選択し術後の機能障害を減じる低侵襲化手術へと近年進んできた。さらに今日では, 症例毎に郭清範囲や切除法の選択ならびに調整が求められるようになってきている。

そのためには, 術前に頸部リンパ節転移の有無を十分に評価することが重要となり, さらに精度の高い診断が必要とされる。しかし, 現在のCT, MRI等の画像検査では転移リンパ節の検出には限界がある。一方, 超音波検査は, リンパ節内部の性状を詳細に観察

することができ, CTやMRI等では診断が困難な初期の転移巣をも診断することができるため有用性は高いと考える。

超音波検査では, 転移を疑うリンパ節が患側か健側か, 長径が3cmをこえるか, 単発か複数か, どのレベルに存在しているか, 節外浸潤があるかを評価し, レベル分類を用いてマッピングする。転移リンパ節は, 輸入リンパ管を介しリンパ節外から入ってきたがん細胞がリンパ節内で増殖することで形成される。転移初期はリンパ節の辺縁洞付近にとどまり転移巣を形成し, しだいにリンパ節門を圧排しながら増大し, 最終的にはリンパ節全体を占拠するようになる。これを超音波検査のBモードを用いると, 転移初期には低エコーのリンパ節内にやや高エコーの転移巣が確認され, リンパ節自体の厚みが増す。さらにがん細胞が増殖してくると, リンパ節内部の正常構造は破壊され, 生じた壊死や線維化を反映し不均質な低エコーを呈するようになる。また腫瘍部分を避けるようにリンパ門からの血流が偏在し, リンパ節自体は円形を呈

するようになる。さらに腫瘍が増大するとリンパ節被膜は破綻し、リンパ節辺縁が形状不整、境界不明瞭となり、カラードプラにて外部から流入する血流を確認できるようになる。

このようにして得た情報を用いて頸部郭清範囲や切除法の調整を検討することになるが、低侵襲化手術を進めるにあたっては、治

療後のリンパ節再発の早期診断が行えることも鍵になってくる。その点、超音波検査は患者への負担が少なく繰り返し行えるため、大きく寄与するものである。術後後遺症が大きく生活にかかわる領域だからこそ、画一的治療から個別化治療にむけ、超音波検査における役割また今後の展望につき述べる。

---

## 手術にまつわる情報共有の向上，効率化を目指した超音波サマリの工夫に対する取り組み

---

○下出祐造<sup>1,2</sup>，岡野恵一郎<sup>2</sup>，小林義明<sup>2</sup>，石坂 智<sup>2</sup>，表 宏亮<sup>2</sup>，橋本泰士郎<sup>2</sup>，川上 理<sup>2</sup>，能田拓也<sup>2</sup>，北村守正<sup>2</sup>，辻 裕之<sup>3</sup>

<sup>1</sup> 公立穴水総合病院耳鼻咽喉科，<sup>2</sup> 金沢医科大学病院頭頸部外科，<sup>3</sup> 浅ノ川総合病院耳鼻咽喉科

超音波検査を行い検査結果や診断を記載する報告書は正確性や客観性に加えて限られた検査時間内で迅速に記載する効率性も求められる。チーム医療では医師、検査技師や放射線技師をはじめとする医療スタッフとの連携が適切に行われる必要があり、さらに近隣の診療所や病院と役割分担を行う病診連携も重要である。連携を行う際には正確な検査所見や診断、検査の目的等の意図を伝えることが非常に重要であるが、過不足のない情報作成は容易ではない。少なくとも検査対象領域における解剖や疾患の知識差をできるだけ解消する必要があり、そのためには視覚的情報を重視した報告書が有用であると思われる。金沢医科大学病院では連携施設とともに、以前からこれらの複雑な情報を整理して理解しやす

く表現する方法としてデータビジュアライゼーションの手法であるインフォグラフィック技術を用いてサマライズされた報告書を導入している。「インフォグラフィック」とは情報とグラフィックを組み合わせた造語で、数値、空間、関係、時間の各要素を元に情報の視覚化を行うことで、より迅速で優れた情報共有と保持を目的としている。超音波検査においてもインフォグラフィック技術を用い情報を視覚化した形式で術前にマッピング情報の報告書を作成することで様々な有効性が期待できると思われる。

今回、特に頭頸部癌症例に対する超音波検査の報告書形式に導入しているインフォグラフィック技術を用いたマッピングが、適切な手術範囲や術式の検討、タイムリーな手術時期の決定、本人や家族への手術説明における理解度の向上、手術における超音波検査情報の効率的なフィードバック、摘出臓器の病理報告への活用など、手術にまつわる有効性について実例を交え報告する。これらのマッピングによる超音波検査報告のデジタル化は、今後医療現場におけるデジタルトランスフォーメーション（DX）の推進にもつながることが期待できると思われる。



## JSUM共同企画

### 【甲状腺】ワークショップ

#### 遺伝性甲状腺疾患の超音波と臨床像

---

座長：國井 葉（昭和大学横浜市北部病院甲状腺センター内科）

村上 司（野口記念会野口病院）

## 甲状腺髄様癌（MEN含む）の超音波と臨床像

○進藤久和

福甲会やました甲状腺病院外科

### 【はじめに】

甲状腺髄様癌（MTC）は、甲状腺C細胞由来の悪性腫瘍で、本邦の甲状腺悪性腫瘍の約1～2%を占める。髄様癌発症者の約30%は遺伝性（H-MTC）で、それ以外は散発性・非遺伝性（S-MTC）である。髄様癌の超音波像は多彩であり、甲状腺超音波診断ガイドブック（JABTS 編集）では、高エコーの有無で2タイプに分類している。

タイプ1（悪性を疑う所見“malignant” m-MTC型）：低エコーの充実性腫瘍の内部に粗大な高エコー（牡丹雪状）を有する。タイプ2（鑑別困難な所見“indeterminate” i-MTC型）：低～等エコーで主に充実性結節様で、高エコーは有さないか、わずかに一部みられる程度、形状整～やや不整で濾胞性腫瘍もしくは腺腫様結節と類似する。遺伝性および散発性MTCの超音波と臨床像の違いについて検討した。

### 【対象と方法】

2013年から2023年に当院で初回手術を行った49例および当院でMTCと診断し他院で手術を行った2例の計51例。年齢10～85歳（中央値55歳）。男性17例、女性34例。内訳は、H-MTC：19例（37%）、S-MTC：32例（63%）。H-MTCのうち病変が非頭在6例、S-MTCの偶発微小MTCの1例をのぞく44症例で以下を検討した。

### 【結果】

<超音波像>（m-MTC型：i-MTC型）H-MTC（13例）62%：38%、S-MTC（31例）35%：65%。

<腫瘍径>（T1/T2/T3、多発病変は悪性所見の結節）H-MTCは46%/39%/15%、S-MTCは64%/26%/10%。超音波像ではm-MTC型（19例）74%/16%/10%、i-MTC型（25例）48%/40%/12%。

<リンパ節転移>（pNx・N0/N1a/N1b）H-MTCは8%/31%/61%、S-MTCは68%/3%/29%。超音波像ではm-MTC型：37%/16%/47%、i-MTC型：60%/8%/32%。

<予後>術後にカルシウム値をECLIA法で確認できた36症例で10未満を「生化学的治療」と判定すると、H-MTC（9例）44%、S-MTC（27例）70%で治療が得られた。超音波像ではm-MTC型（16例）50%、i-MTC型（20例）75%で治療が得られた。

### 【考察】

本検討では、H-MTCは、超音波にて悪性腫瘍の像（m-MTC型）を呈する割合が多く、腫瘍径が大きく、リンパ節転移が多く、治療が得られにくい傾向がみられた。一方で、超音波像でi-MTC型は、m-MTC型より腫瘍径はやや大きいがリンパ節転移が少なく、生化学的治療の割合が高かった。

## 家族性大腸腺腫症と甲状腺篩型モルラ癌

○西嶋由衣<sup>1</sup>，檜垣直幸<sup>1</sup>，衛藤美佐子<sup>2</sup>，丸田淳子<sup>3</sup>，内野眞也<sup>4</sup>，  
村上 司<sup>1</sup>

<sup>1</sup>野口記念会野口病院内科，<sup>2</sup>野口記念会野口病院臨床検査科，<sup>3</sup>野口記念会野口病院病理診断科，

<sup>4</sup>野口記念会野口病院外科

家族性大腸腺腫症（Familial adenomatous polyposis；FAP）は、APC 遺伝子の生殖細胞系列病的バリエーションによって、大腸ポリープが数百～数千個生じる腫瘍症候群で、常染色体顕性遺伝形式をとる。FAP の臨床的診断は、100 個以上の大腸・直腸腺腫性ポリープを有している、または100 未満の腺腫性ポリープを有し血縁者がFAP に罹患している条件を満たす場合になされる。平均発症年齢は16 歳で、35 歳までに95%の病的バリエーション保有者にポリープが生じ、大腸癌の発症リスクが上昇する。大腸以外の疾患は様々で、胃底部や十二指腸のポリープ、デスモイド腫瘍などがある。甲状腺癌の発生はほとんど女性であり、FAP 女性患者の約15%に認められる。種類としては通常型乳頭癌もみられるが、篩型モルラ癌が特に多い。

篩型モルラ癌は、以前は乳頭癌の特殊型として分類されていたが、甲状腺癌取り扱い規約第9 版からその他の腫瘍の分類となった。組織発生不明の甲状腺腫瘍で、甲状腺癌の約0.1%程度とされ、FAP関連の一部分症としての家族性と、散発性がある。家族性では多発

性、散発性では単発の傾向があり、家族性の割合は約半数である。

特徴としては若年女性にみられ、リンパ節転移はみられず悪性度は低いとされる。

超音波像は、形状は整、被膜を形成することが多いため境界は明瞭平滑、充実性優位であるが嚢胞を伴うこともある。内部性状は、正常甲状腺エコーと同等のエコーレベル、均質～不均質であることが多く、悪性所見を呈することは少ない。組織学的には濾胞構造や篩状構造で内腔にはコロイドを欠くことが特徴である。乳頭状構造や索状構造を伴うことも多い。扁平上皮様の充実性胞巣（モルラ）が散在性にみられる。腫瘍細胞は円柱状か立方状でしばしば淡明な核がみられ、核内封入体や核溝の出現頻度は少なく、穿刺吸引細胞診で篩型モルラ癌疑いとなる割合は約半数の報告が多い。免疫染色ではTTF1、 $\beta$ -catenin、エストロゲン受容体が陽性で、サイログロブリンは通常陰性となる。篩型モルラ癌は、超音波像では特徴的な所見がないため、家族歴既往歴の聴取と年齢性別、穿刺吸引細胞診の結果が重要となる。

## 遺伝性甲状腺疾患の超音波と臨床像 - *DICER1* 症候群 -

○菅沼伸康， 松原由佳， 安川美緒， 末石結衣， 宮脇黎央，  
松井愛唯， 戸田宗治， 山崎春彦， 中山博貴， 齋藤 綾

横浜市立大学附属病院外科治療学

*DICER1* 症候群は、*DICER1* 遺伝子の生殖細胞系列の変異により、胸膜胚芽腫、嚢胞性腎腫、卵巣性索間質性腫瘍などの多様な腫瘍を発症する常染色体優性遺伝の遺伝形式をとる家族性症候群である。*DICER1* 遺伝子は14p32.13 に位置し、1922 個のアミノ酸からなるエンドヌクレアーゼ *DICER1* タンパクをコードしており、RNA 干渉の過程において20ヌクレオチド前後のsmall RNA を産生する酵素として重要な役割をもつ。この遺伝子異常によりmiRNA が正常に産生されず、細胞増殖や細胞分化、アポトーシスに關与するmiRNA が介在する転写抑制に影響を与えることで、様々な腫瘍が発生すると考えられている。甲状腺には多結節性甲状腺腫や甲状腺癌を発症することが知られており、10代から腫瘍が発生し、40才までに女性の75%、男性の17%に見られる。進行は緩徐で良性が多いものの、稀に甲状腺癌へ進行することがあり、甲状腺癌は一般の16倍発症リスクが高いことが報告されている。甲状腺腫瘍は良性結節から、甲状腺分化癌（乳頭癌、濾胞癌）、まれに低分化癌を認めるため、その超音波像は多彩である。甲状腺に関するサーベイランスは、*DICER1* 症候群の甲状腺腫瘍に対する前向きな検証がされたことがないものの、現時点では、8歳までに超音波検査を行い、その後3年に一度または症状や所見に応じて追加検査を行うとしている。甲状腺腫瘍

を伴う *DICER1* 症候群の自験例について、その超音波像を交えながら報告する。

### 【症例1】

18才女性。1才で胸膜胚芽腫に対して手術、化学療法を施行。8才で甲状腺右葉に3cmの低～等濃度の甲状腺腫瘍を指摘されて甲状腺右葉切除+右外側区域リンパ節郭清を施行、甲状腺濾胞癌の診断であった。この際行った遺伝子検査の結果、*DICER1* 症候群と診断した。経過観察中に甲状腺左葉腫瘍の増大を認めたため、10才で残存甲状腺全摘を施行し、濾胞性腫瘍の診断であった。現在無再発で経過観察中である。

### 【症例2】

14才男性。12才で脳腫瘍に対して手術、化学療法、放射線治療を施行。遺伝子検査の結果、*DICER1* 症候群と診断した。甲状腺超音波検査では、両葉に5mm未満の多発結節を認めしたが、画像上悪性を示唆する所見は認めず経過観察となった。14才で施行したUSでは甲状腺右葉上極に境界明瞭内部均一な18mmの高エコー腫瘍が新たに出現し、細胞診の結果は濾胞性腫瘍の診断であった。短期間で出現した腫瘍であることから手術を検討している。

### 【症例3】

39才女性。症例2（発端者）の母で、遺伝子検査では発端者と同一のバリエントを認めた。32才で甲状腺腫瘍を指摘されたことが

あり、診断を契機に施行した超音波検査では甲状腺両葉に一部石灰化を伴う境界明瞭な低～等エコー腫瘤多発結節を認めた。細胞診の

結果、悪性所見は認めず、経過観察中である。

## 成人サイログロブリン遺伝子異常症の超音波と臨床像

○古村芳樹<sup>1</sup>、深田修司<sup>1</sup>、八木千佐子<sup>1</sup>、出口ハンナ<sup>1</sup>、久門真子<sup>1</sup>、  
西原永潤<sup>1</sup>、伊藤 充<sup>1</sup>、廣川満良<sup>2</sup>、宮内 昭<sup>3</sup>、赤水尚史<sup>1</sup>

<sup>1</sup>隈病院内科、<sup>2</sup>隈病院病理診断科、<sup>3</sup>隈病院外科

サイログロブリンは甲状腺細胞の全タンパクの20 から40%を占め、甲状腺ホルモン合成の基質として機能する。サイログロブリン遺伝子異常症（以下Tg 異常症）は常染色体潜性（劣性）遺伝形式をとる遺伝子病である。Hishinuma らは、TG 遺伝子の変異の結果、TG の立体構造が変化し、糖鎖の付加が粗面小胞体で完成されないため、TG がゴルジ装置、さらには甲状腺濾胞腔内に輸送されないことによって生じる小胞体貯蔵病の一つであることを明らかにした。

小児では、新生児マススクリーニングが開始された1979 年以降の出生（2024 年に45 歳以下）であれば、出生の段階でTSH 異常を指摘されることを契機に発見されている。しかし、Tg 異常症は決して小児だけの疾患ではなく成人にも認められる。腺腫様甲状腺腫に酷似した超音波所見を呈するため、新生児マススクリーニング開始以前に出生した成人例では、多くが腺腫様甲状腺腫と診断されている。今回、成人におけるTg 異常症の超音波と臨床像について提示する。

幼児若年期より徐々に増大するマシュマロのようにごく軟らかいびまん性甲状腺腫を伴

うことが特徴である。成人であれば100g を超える症例も多い。しかし、まれに甲状腺腫大のない症例も報告されている。わが国にはTg 異常症の集積地域があり、同胞の甲状腺腫の存在の他、両親が血族結婚や山間僻地、離島の出身を聴取する

ことは診断への重要な糸口となる。TG 遺伝子変異部位においてC1245R は日本全国に認められるが、C1058R は四国地方、C1977S は近畿地方とそれぞれ地域性がある。甲状腺機能は正常であることが多い。TSH は正常だがFT4 が低値、FT3 がやや高値となることがある。したがってFT3/FT4 比が高値となる。これは甲状腺内のD2活性の亢進によると考えられている。また、甲状腺腫の大きさに比較して血清Tg は低い。これは重要な所見で、ほとんどの症例で45ng/mL 以下である。病理像は、甲状腺濾胞内にコロイドが充満されておらず、空虚状で一見して特徴的な像を呈す。

超音波検査では、大きなびまん性甲状腺腫、また成人には結節の存在が認められることが多い。年単位で見ると、結節の数、大きさが次第に大きくなり、甲状腺癌の合併も多くなる。腺腫様甲状腺腫に伴うびまん性甲状

腺腫と酷似しているが、異なる所見も認められる。通常の腺腫様甲状腺腫と違い、非腫瘍部の血流増加を認める。深田らは、甲状腺機能がほぼ正常時に測定した甲状腺内血流の定量的な評価において、Tg 異常症はバセドウ病と匹敵したことを報告した。さらに他の甲状腺ホルモン合成障害より血流率は亢進している傾向があり、Tg 異常症の特徴の一つである可能性が考えられた。そして、プローブ接触面の直線化が著明であることも特徴である。これは甲状腺がマシュマロのように軟らかいためである。プローブを当てる感覚がき

わめて軟らかく、軽い圧迫で甲状腺が容易に変形する。その他の所見として、結節周囲に線状高エコーを認める症例が散見されるが、こちらについては検討中である。また、TSH 抑制により甲状腺体積の縮小が得られる傾向を認め、levothyroxine (LT4) によるTSH 抑制療法中の体積のフォローにおいても触診所見に加え超音波検査は有用である。

本講演では、隈病院の成人Tg 異常症の症例を通して、これらの超音波と臨床像について紹介する。

---

## Pendred症候群の長期間の超音波画像と臨床像

---

○松本雅子<sup>1</sup>、北川 亘<sup>2</sup>、赤石純子<sup>2</sup>、ヘイムス規予美<sup>2</sup>、鈴木章史<sup>2</sup>、伊藤公一<sup>2</sup>

<sup>1</sup>伊藤病院内科、<sup>2</sup>伊藤病院外科

Pendred 症候群は、先天性あるいは小児期からの両側性高度感音難聴と10 才以後に発症する甲状腺腫を合併する常染色体潜性(劣性)遺伝の疾患である。約80%の症例で内耳に前庭水管拡大という奇形を認める。蝸牛にMondini 型という奇形を認める場合もある。また、両耳の前庭機能低下による反復性めまい発作、平衡障害を認めることもある。甲状腺腫はヨード有機化の不全型障害により約1/3の症例で発症すると言われている。甲状腺機能正常の症例が多いが、一部の症例では甲状腺機能低下が認められる。確定診断としては遺伝子検査であり、Pendred 症候群患者のおよそ半数に通称PSD 遺伝子と呼ばれるSLC26A4 遺伝子変異が認められるが、残り

の半数の患者の原因は現在まだ不明である。この遺伝子によりコードされるタンパクをPendrin と言い、Pendrin は主に甲状腺濾胞細胞・内耳・腎臓などに分布する。Pendrin に異常があれば、ヨウ素イオンの濾胞空への排泄障害、つまり有機化障害が生じ、結果的にサイログロブリンへの有機化の程度が減少し、甲状腺ホルモンの合成効率が低下すると考えられている。この部分有機化障害を確認する試験がパークロレイト放出試験であるが、この試験はPendred 症候群に特異的ではなく、またパークロレイトの試薬自体も、未認証適応外の医薬品であり近年施行されることは少なくなっている。実際の臨床では、難聴と甲状腺腫を主訴に来院されるた

め、臨床所見からの臨床診断は容易である。難聴については、補聴器や人工内耳を使用し、言語訓練になるが、すでに幼少期に耳鼻科受診にて治療されていることが多い。甲状腺腫については治療がなく、甲状腺ホルモンが低下しないかどうかの経過観察のみとなる。甲状腺機能が低下した場合には、甲状腺ホルモンの補充療法を行うが、甲状腺機能低下症の発症頻度は少ないと言われている。そのため、患者の定期通院が中断される場合があるため、定期受診の必要性を患者に説明する必要がある。

甲状腺腫は触診上とても柔らかくマシュマロ様と表現される。また、超音波検査にて腫瘍を認めることは少なく、びまん性腫大を呈する。甲状腺腫が増大して、気管を圧排するといった生活に支障がでる場合には手術適応となる。部分切除では再発率が高いため、全摘術の適応となる。

当院では86年の間に59例を経験している。超音波検査所見を中心に手術所見も含めて症例提示を行う予定である。

## JSUM共同企画

### 【唾液腺】ワークショップ

#### 唾液腺疾患の超音波診断

---

座長： 尾本きよか（自治医科大学附属さいたま医療センター）

古川まどか（神奈川県立がんセンター頭頸部外科）



## 唾液腺の超音波解剖と手術解剖

○寺田星乃

愛知県がんセンター頭頸部外科

超音波で唾液腺を観察する際に、押さえておきたい構造をあげる。

筋肉：広頸筋，胸鎖乳突筋，顎二腹筋，顎舌骨筋，舌骨舌筋，咬筋

血管：外頸動脈，外頸静脈，顔面動脈，舌動脈，下顎後静脈

神経：顔面神経，舌下神経，舌神経

臓器：耳下腺，顎下腺，舌下腺，ワルトン管，ステノン管

超音波検査は簡便で低侵襲，空間解像度が高いこと，動的な観察がリアルタイムに可能なことから頸部体表領域の観察に極めて有用である。唾液腺疾患のスクリーニングにおい

て，疾患の発見にはまず正常所見を知らなければならぬ。さらに人に伝えるための効果的なレポートを作成する上でも正常解剖の理解が必須である。頭頸部領域は重要な血管や神経が密接しており，多くの筋肉が複雑に配置しているため，解剖の理解に難渋する領域である。その複雑な構造を，さらに超音波での平面画像で理解することは決して容易なものではない。この点を克服すべく，術中の解剖所見と超音波所見を照らし合わせ，超音波検査に必要な唾液腺解剖への理解を深めていくことを試みた。

## 小児の唾液腺疾患とその超音波診断

○森崎剛史<sup>1</sup>，堂西亮平<sup>2</sup>，松田枝里子<sup>2</sup>，福原隆宏<sup>2</sup>

<sup>1</sup>はら耳鼻咽喉科伊川谷クリニック，<sup>2</sup>鳥取大学医学部附属病院耳鼻咽喉・頭頸部外科

小児の唾液腺疾患を診療するにあたって，いまや超音波検査はなくてはならないものとなっている。超音波検査は即時に画像化と評価ができ，局所の病態を把握可能であり，その場で治療方針決定に活用することができる。

さらに，超音波検査は小児において問題となる放射線被曝もなく，痛みも伴わず，鎮静も不要で画像検査ができることが大きなメリッ

トであり，画像を患者説明に使用することによってより安心に寄与することができる。しかも軽量化，小型化が進んでおり，用いるのも手軽である。

小児の唾液腺疾患には，流行性耳下腺炎，反復性耳下腺炎，唾石，シェーグレン症候群，木村氏病，ガマ腫，などがある。今回，小児の唾液腺疾患について疾患ごとの病態にふれ

つつ、各疾患の超音波検査像が病態をどのように反映しているかを提示する。

#### 【流行性耳下腺炎】

定義はムンプスウイルス感染により耳下腺が腫脹する感染症である。両側性または片側性である。小児の耳下腺腫脹をきたす疾患としては最も頻度が高い。超音波検査では耳下腺実質の炎症を示唆するびまん性腫脹を示す。

#### 【反復性耳下腺炎】

唾液管末端の形態異常と脆弱性が背景にあり、口腔内常在菌が引き起こす慢性耳下腺炎が急性増悪した際に腫脹をきたす疾患であるとされている。小児期の耳下腺腫脹としては流行性耳下腺炎に次いで頻度が高い。2 から5 歳で初発し、反復の頻度は経年的に低下し、10 歳ごろまでに収まることが多い。一側性または両側性である。

ステノン管開口部から膿汁の流出が認められる。超音波検査では唾液腺管および多発する小嚢胞が耳下腺内に描出されるのが特徴である。

#### 【唾石症】

食事中や食後に唾液腺の腫脹と疼痛をきたすのが特徴である。15歳以下の小児発症例は2.2%と少ないと言われている。唾石は顎下腺に形成されることが多く、腺内にある場合には超音波検査で音響陰影を伴う高エコーとし

て観察される。また、唾石による唾液流出障害から顎下腺が炎症をおこし、顎下腺全体が均一な高エコーとなることもある。

#### 【シェーグレン症候群】

小児10 万人あたり0.5 から2.5 人の有病率が想定され、自己免疫性疾患ではSLE に次ぐ頻度であると言われている。シェーグレン症候群の超音波検査像は耳下腺、顎下腺内に導管周囲のリンパ球浸潤部に相当する複数の低エコー領域が出現する。

#### 【木村氏病（軟部好酸球性肉芽腫症）】

全身の軟部組織に無痛性腫瘤を形成し、末梢血好酸球、血中IgE の増加を特徴とする疾患で、稀に小児でもみられる。

唾液腺の疾患ではなく皮下組織に生じる肉芽腫ではあるが、耳下腺周囲や顎下腺周囲に発生する頻度が高いため唾液腺疾患の演題で取り上げた。

頸部エコーでは耳下腺内リンパ節の腫脹が目立つ。

#### 【ガマ腫】

舌下腺の唾液が漏出して口腔底部に嚢胞を生じたものである。超音波検査では比較的明瞭な境界を有する、均一で血流のない無エコー域として描出される。後方エコーの増強を伴うことが多い。

## 耳鼻咽喉科頭頸部外科クリニック診療における唾液腺超音波診断

○齋藤大輔<sup>1,2</sup>

<sup>1</sup>さいとう耳鼻咽喉科，<sup>2</sup>岩手医科大学耳鼻咽喉科頭頸部外科

### 1, 初めに

頸部腫瘍や頸部痛を主訴に耳鼻咽喉科頭頸部外科クリニックを受診する患者は多い。クリニックでの外来診療では、問診のほか、視診・触診、内視鏡検査等を行うが、これらの外来診療に加え、ぜひ行っていただきたいのが超音波検査である。近年、診断装置の小型化が進み、超音波検査専用のスペースがなくても、超音波診断装置を使用することが可能になった。液晶画面の普及により、部屋の照明を暗くしなくても鮮明な画像を観察可能である。低価格化も進み、ワイヤレスの診断装置も一般化されたため、クリニックへの導入のハードルはかなり低くなってきた。「頸部腫瘍は触診で診断がつく」と思われているベテランの医師もいるとは思いますが、超音波検査を施行し、画像を表示しながら説明することで、診断の精度、患者の満足度は飛躍的に上がる。

### 2, クリニックでの超音波検査の体位

クリニックでは大学の専門外来と異なり、超音波検査の適応となる患者が、難聴・眩暈・感冒などの一般的な耳鼻科疾患の患者に紛れて来院する。多忙な外来診療のなかで、躊躇せず超音波検査を行うためには、耳鼻咽喉

科診察ユニットの診察椅子での検査が便利な方法である。座位では、顎下部や下頸部の観察が難しいこともあるが、診察椅子の枕を倒し、頸部を進展させると、頸部全域を観察することが容易である。

### 3, クリニックでの唾液腺疾患診療

唾液腺の腫脹や疼痛を訴えてクリニックに来院する患者は比較的多い。所見や症状より明らかに急性耳下腺炎を疑っても、教科書どおり唾液腺管開口部からの排膿を認める症例は少ない。そのため、超音波検査を行い、内部エコーや血流の変化、唾液腺導管の拡張を確認することが重要である。唾液腺は患者の体格などによって個人差が大きいいため、必ず健側との左右差を確認する必要がある。唾石や腫瘍が検出されることもしばしばある。耳下腺内にはリンパ節も認めるが、リンパ節内の高エコー域（fatty hilum）を確認することで、腫瘍との鑑別は容易である。腫瘍を検出した際、穿刺吸引細胞診（FNAC）を行いたいところだが、腫瘍の播種の危険性があるため、診断後すぐに手術体制が取れない施設では、安易なFNACは避け、早急に基幹病院へと紹介することをお勧めする。

## 唾液腺腫瘍の超音波による良悪性鑑別

○吉田真夏

神奈川県立がんセンター頭頸部外科

### 【はじめに】

唾液腺腫瘍には良悪性の鑑別が困難なものも多く、摘出してはじめて悪性腫瘍と診断されたこともしばしばある。その場合、その後の対応に苦慮することになるため、可能な限り術前に良悪性の鑑別ができることが望まれる。病変の性状や血流の変化を容易に捉えることができる超音波診断は、CT やMRI などと比べて唾液腺腫瘍の鑑別に優れた検査である。唾液腺良性腫瘍および悪性腫瘍の臨床像および超音波像を検討し、超音波像による唾液腺腫瘍の良悪性鑑別について考察する。

### 【良性腫瘍】

良性腫瘍の中で最も頻度が高い多形腺腫は、上皮系組織の腺腫様組織と、腫瘍性筋上皮細胞由来の粘液腫様または軟骨様間葉性組織の2種類から構成される弾性硬で可動性良好な腫瘍である。経過中に悪性化することがあるため良性でも早期の摘出が望ましいとされている。超音波では境界明瞭で分葉傾向を示し、血流が腫瘍内部の間質成分の隙間を縫うように走行するため追跡可能な血流シグナルとして捉えることができるのが特徴である。血流シグナルは通常疎であることが多いが、上皮細胞成分が多く活動性が高い部分では血流が部分的に豊富になる傾向がある。一方、耳下腺のみに発生するワルチン腫瘍は好酸性顆粒状細胞質を有する上皮細胞（オンコサイト）の増殖とリンパ組織性間質からなる腫瘍であり、喫煙者、中高年男性に多い腫瘍であ

る。両側、多発性に生じることもあり、また、PET-CT でFDG の高集積を示すため、他癌の精査中に偶然発見されることも多い腫瘍である。超音波では扁平な楕円形を呈し、くびれは見られるが多形腺腫のような明確な分葉傾向は示さず、内部は嚢胞成分と充実成分が混在し微細で豊富な血流シグナルが充実部分に認められるのが特徴である。リンパ節疾患との鑑別が必要になることもある。

### 【悪性腫瘍】

唾液腺悪性腫瘍の組織分類は非常に多彩であるが、日常診療では個々の組織診断名ではなく臨床的悪性度が重要となる。一般的に低～中悪性度の唾液腺癌の多くは、一見多形腺腫に類似した超音波像を呈し、いわゆる「悪性型」を呈さないことから注意深い観察が必要で、多形腺腫と比較してわずかな形状の不整や、境界の不明瞭化、内部の粗大な高エコーや血流シグナルの亢進がないかを評価することが重要である。一方、高悪性度の唾液腺癌は超音波像でも被膜を有さず、形状も不整で境界が不明瞭となり、周囲への強い浸潤傾向や浸潤部分での血流シグナルの著明な亢進を認め、いわゆる「悪性型」を呈するものが多い。

### 【まとめ】

典型的な多形腺腫とワルチン腫瘍の超音波像を基準にし、いずれにも当てはまらないような所見があればその他の良性腫瘍や悪性を疑い、詳細に診断を進めるべきである。

また、一断面の所見だけで判断するのではなく、探触子を動かし腫瘍全体の特徴を捉え、ごく一部分に存在する異常所見を見逃さないようにすることが重要である。

---

## 唾液腺における自己免疫性疾患の超音波診断

---

○松田枝里子， 福原隆宏， 堂西亮平， 平憲吉郎， 藤原和典

鳥取大学医学部感覚運動医学講座耳鼻咽喉・頭頸部外科学分野

唾液腺における自己免疫性疾患の主なものとして、シェーグレン症候群とIgG4 関連疾患が挙げられる。本発表では、このふたつの疾患の超音波診断について解説する。

シェーグレン症候群は、様々な臨床症状を呈する全身性の自己免疫性疾患である。シェーグレン症候群の患者にみられる典型的な超音波検査所見として、腺の輪郭の境界不明瞭と唾液腺実質の不均質性（低エコー域の多発）、点状・線状高エコーがある。また、腺の大きさが変化し、萎縮がすることが多いが腫大することもある。これらの所見は、病理学的な変化を反映しており、低エコー域の多発は導管周囲へのリンパ球浸潤を、点状・線状高エコーは線維化を表していると考えられる。シェーグレン症候群の患者では、MALTリンパ腫を合併するリスクが健常人と比較して高いことを念頭に置き観察することが望ましい。IgG4 関連疾患は、高IgG4 血症と罹患臓器へのIgG4 陽性形質細胞の浸潤を特徴と

する全身性の疾患であり、病変が涙腺や唾液腺に生じるものをIgG4 関連涙腺・唾液腺炎と呼ぶ。超音波検査での異常所見は顎下腺に高頻度で生じることが知られている。顎下腺の所見の特徴は、両側性の腫大と実質の不均質性、低エコー域の血流亢進である。実質の不均質性は具体的に、多発で網目状の低エコーまたは結節状の低エコーである。一方で耳下腺の所見は、多発低エコー域がみられることがあるが、みられないことも多い。これらの変化は初期であれば可逆性であり、治療開始によって所見が軽快もしくは消失するとされている。

以上のように、超音波検査でシェーグレン症候群やIgG4 関連疾患を疑うことが可能であるが、診断を確定するには、血液検査など他の検査が必要である。したがって、唾液腺に上記のような所見を認めた場合は、これらの疾患を鑑別に挙げ、必要な検査を追加して診断を進めていくことが望まれる。

## 唾液腺疾患と鑑別が必要な頭頸部疾患の超音波による鑑別

○古川まどか， 橋本香里， 木谷有加， 吉田真夏

神奈川県立がんセンター頭頸部外科

### 【目的】

頸部には狭い範囲に多くの臓器が密集しているため、病変がある場合どの臓器から発生したのか区別が難しく、特に、耳下部や顎下部は、触診だけでなくCTやMRIを用いても唾液腺疾患なのか唾液腺外の病変なのかの鑑別が重要な領域である。超音波診断では頸部の筋膜や結果を追跡することで病変の局在をどの程度判断することができるのか検討を行った。

### 【対象と方法】

唾液腺疾患が疑われ当科を紹介され受診した成人患者で、最終診断が唾液腺疾患以外であった症例の超音波像を詳細に検討し、唾液腺疾患との鑑別に役立つ検査法や超音波所見について考察した。

### 【結果】

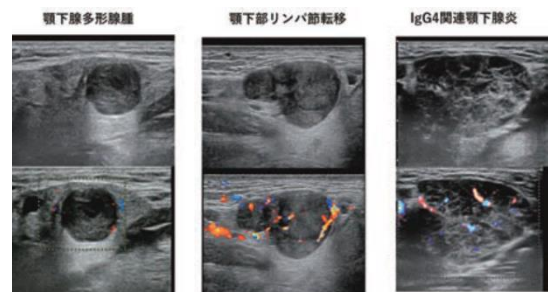
唾液腺腫瘍として紹介されてきたが、実際には唾液腺疾患ではなかった症例で最も多かったのが癌のリンパ節転移で、耳下部では上咽頭癌、中咽頭癌の転移、顎下部では口腔癌、鼻副鼻腔癌からの転移が多かったが、肺がんなどの全身臓器からのリンパ節転移もみられた。悪性リンパ腫によるリンパ節腫脹も耳下部、顎下部ともに見られた。

そのほか、側頸嚢胞、神経鞘腫、咬筋内への癌転移、リンパ管腫のほか、頸部蜂窩織炎といった炎症性変化も唾液腺疾患として紹介さ

れてきていた。病変の局在を鑑別するのに有用な超音波所見としては、唾液腺被膜と病変との位置関係や連続性、内頸静脈との位置関係、特に深さの違いなどが挙げられた。さらに腫瘍がリンパ節かどうかを鑑別するには、リンパ節門構造やリンパ節門血流の存在の確認が有用であった。検査法としては、探触子の位置や向きを少しずつ変えて、多くの断面や方向で連続的にスキャンしながら観察することが役に立っていた。超音波診断を用いても鑑別が困難症例では、超音波ガイド下穿刺吸引細胞診を施行することで正確な診断に近づくことができた症例もあった。

### 【結論】

耳下腺・顎下腺疾患と区別しなくてはならない疾患として癌の転移や悪性リンパ腫といったリンパ節悪性疾患が多かった。連続的にスキャンしながら超音波を用いて周囲臓器の被膜、筋膜、血管壁との連続性や位置関係を観察することが鑑別に有用であった。



# JABTS単独企画

## 【乳腺領域】

### 『DCIS(非浸潤性乳管癌)』を究める

---

総合司会：明石 定子

(東京女子医科大学 外科学講座 乳腺外科学分野)

## 講演1 DCISの病理

○山口 倫<sub>1</sub> 原 勇紀<sub>2</sub>

<sub>1</sub>長崎大学病院 病理診断科・病理部 <sub>2</sub>長崎大学大学院 医歯薬学総合研究科 腫瘍外科学分野

DCIS (ductal carcinoma in situ, 非浸潤性乳管癌)は、乳癌取扱い規約において、「乳管内増殖を示す癌で、間質への浸潤がみられないもの」と定義されている。基本的に乳管上皮由来の癌細胞が筋上皮細胞、基底膜によって囲まれ、管内で増殖するものを指す。組織形態的には多様な組織構築を示し、同規約では、「乳頭型 (papillary type)、微小乳頭型 (micropapillary type)、篩状乳頭型 (cribriform-papillary type)、篩状型 (cribriform type)、充実型 (solid type)、面疱型 (comedo type)」に亜分類されている。これら形態構造的な亜分類に対し、質的分類として乳癌細胞がアポクリン分化を示す、アポクリン DCISがある。

また、DCISの亜型である乳頭型 (papillary DCIS)に加え、DCISに準じて、形態的に輪状な輪郭を示し、内腔に乳頭状増殖を示す癌も非浸潤性の癌として取扱うことが提唱されている。これには、充実乳頭癌 (solid papillary carcinoma) や被包型乳頭癌 (Encapsulated papillary carcinoma) がある。

近年、DCISを核異型度や面疱 (comedo) 壊死の有無によって、低・中・高異型度に分類することが浸透している。Comedo壊死の有無を含む、低異型度と高異型度では分子遺伝子学的な経路も異なるとされ、estrogen receptorやHER2の発現、加えて腫瘍微小環境である腫瘍周囲リンパ球浸潤がリンクすることも示唆されている。

本講演では低異型度・高異型度経路を含めたDCISや充実乳頭癌、被包型乳頭癌について、一部画像との関連性も加え概説したい。

### ■略歴■ 山口 倫

<略歴>

1993年3月 久留米大学医学部卒業。医師免許証取得、4月 国立福岡中央病院外科勤務

1998年3月 久留米大学大学院医学研究科修了、医学博士

1999年6月 米国食品医薬品局 (FDA) 留学 (2年4ヶ月)

2004年1月 久留米大学病理学 (講師), 4月 久留米大学医学部附属医療センター 臨床検査室長

2006年7月 癌研究会癌研究所乳腺病理部研修 (6ヶ月)

2010年4月 久留米大学医学部附属医療センター 准教授

2023年4月 長崎大学病院 病理診断科・病理部 教授 ～現在に至る。

<資格/学術活動ほか>

日本乳癌学会理事。日本病理学会専門医指導医/評議員/乳腺病理コンサルタント。日本臨床細胞学会 全国



JABTS 単独企画「原点回帰～超音波を究める～」

【乳腺領域】『DCIS(非浸潤性乳管癌)』を究める

常務理事/細胞診専門医・指導医/国際交流委員会委員長, JABTS評議員/教育委員, 日本外科学会認定登録医, 乳房超音波検診A判定医師, マンモグラフィガイドライン第4版改訂委員, Breast Cancer誌 Chief managing editor, 乳癌取扱い規約委員会副委員長 (2022-)など

<著書>

「乳癌サブタイプと乳腺病理～これからの乳腺診療と画像診断のために～」

5th WHO breast tumour classification, contributor.

## 講演2 非腫瘍性病変の分類とDCISの超音波所見

○三塚幸夫

東邦大学医療センター大森病院 臨床生理機能検査部

2

乳房超音波診断ガイドライン改訂第4版において、腫瘍は、「周囲組織とは異なった成分が塊をなしていると考えられる像で、異なる方向の断面で腫瘍と認識でき、形状や境界部の評価、大きさの計測が可能である」と定義されている。これに対し非腫瘍性病変は、「腫瘍として認識困難な病変」を示す。つまり、腫瘍か非腫瘍性病変であるかは、あくまで超音波画像診断上の定義である。しかし、びまん性に広がるような病変では非腫瘍性病変を呈することが多く、この代表的な疾患の一つとしてDCISもあげられる。本講では、非腫瘍性病変の分類とDCISの超音波所見について述べる。

非腫瘍性病変の所見には、乳管の異常、乳腺内の低エコー域、構築の乱れ、多発小嚢胞、点状高エコーを主体とする病変の5つがあげられている。それぞれは以下のように定義されている。

- ①乳管の異常：乳管の太さや内腔、壁などが正常乳管とは異なるもの
- ②乳腺内の低エコー域：周囲乳腺あるいは対側乳腺と性状を異にする低エコー域で、腫瘍像として認識しがたいもの
- ③構築の乱れ：乳腺内の一点または限局した範囲に集中するひきつれ・ゆがみのこと
- ④多発小嚢胞：乳腺内に数mmの大きさの小さな嚢胞と認識される病変が多数認められるもの
- ⑤乳腺内に微細石灰化と考えられる複数の点状の高エコーが局所性または区域性に存在する病変で、周囲に明らかな低エコー域や乳管の異常を伴わないもの

渡邊らのおこなったJABTS-BC02研究において、DCISの超音波所見の割合は6割を非腫瘍性病変が占め、なかでも乳腺内の低エコー域は約5割（非腫瘍性病変5つの所見のうちの8割）を占めていた。しかしその一方で、乳腺内の低エコー域を示す病変としては、乳腺症（上皮過形成、腺症、線維腺腫性過形成、線維症など）の頻度も高く、その鑑別には注意を要する。病変の分布、他の非腫瘍性病変の所見の有無、血流、エラストグラフィなど、超音波検査で得られる所見はもちろんだが、マンモグラフィやMRIなど、他の画像診断の情報あればこれらもあわせて、総合的に判断していくことが重要である。

■略歴■ 三塚 幸夫

< 学歴 >

1997年3月 学校法人 大谷学園 横浜高等教育専門学校 医学技術学科 卒業

< 職歴 >

1997年7月 東邦大学医療センター大森病院 臨床生理機能検査部 入職

2011年4月 同, 主任に昇格

2021年4月 同, 副技師長に昇格

< 資格 >

1997年 5月 臨床検査技師国家資格 取得

2004年 4月 超音波検査士 消化器領域 取得

2005年 4月 超音波検査士 泌尿器領域 取得

2006年 4月 超音波検査士 産婦人科領域 取得

2007年 4月 超音波検査士 体表領域 取得

2008年 4月 超音波検査士 循環器領域 取得

2011年 8月 乳房超音波講習会 A判定

2024年4月 超音波指導検査士 (体表臓器領域) 認定資格 取得

< 所属学会等 >

日本乳腺甲状腺超音波医学会, 日本乳癌学会, 日本超音波検査学会, 日本乳癌検診学会, 日本超音波医学会, 日本臨床衛生検査技師会, 日本乳がん検診精度管理中央機構 (教育研修委員会超音波部門副部門長)

## 講演3 腫瘍像を呈するDCISの超音波所見

○何森亜由美

高松平和病院乳腺外科 外科

2

DCISの腫瘍像は充実性腫瘍と混合性腫瘍を示す。JABTS-BC02研究によると、DCIS全体の充実性腫瘍30.5%、混合性腫瘍8.8%である。

DCISの腫瘍像も多彩な像を示す。

充実性腫瘍の典型的な超音波像は、境界明瞭でDW比の高い低エコー腫瘍像を示すことが多い。大きさは1.5cm以下、ER(+), PgR(+), HE2(-), 核Grade1が多く、嚢胞や乳管内乳頭腫などの良性病変との鑑別を要す。

腫瘍のサイズが5mm以下の単発の場合、周囲の乳管内進展もわずかであるが、乳管内に広がる病変の一部が増大しているような場合は、腫瘍として見える部位の数や、周囲の乳管内進展のボリュームがどれくらいあるのかによっても、様々な像を呈する。そのため、サイズが大きくなるにつれて、DW比の不整腫瘍像を形成する傾向があり、腫瘍なのか非腫瘍性病変と捉えるべきなのか迷ものもある。

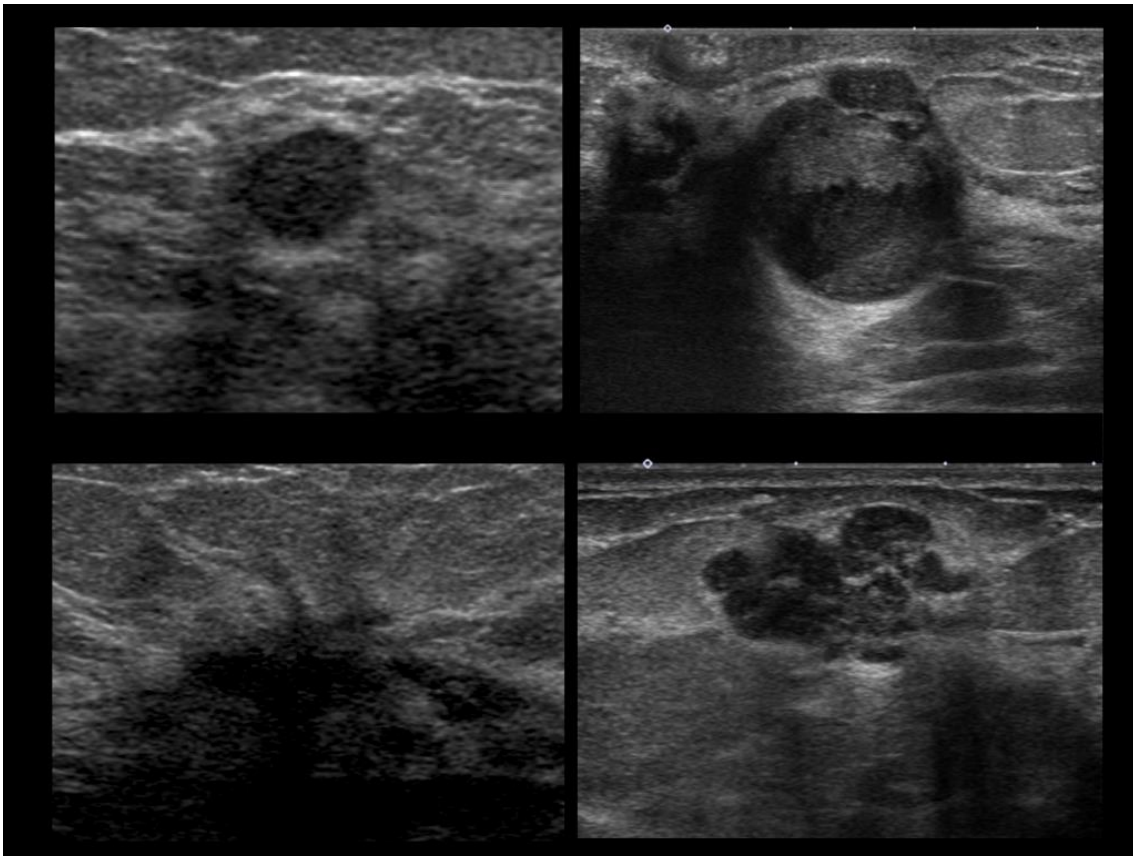
間質線維化反応を伴うと、境界は不明瞭となり、浸潤癌との鑑別が困難になる場合がある。また微小浸潤癌（1mm以下の間質浸潤を伴う）であるかを超音波で判別することは困難である。

血流パターンは屈曲蛇行/周囲の血流増加や貫入を示す。エラストグラフィではつくばスコア1-5を示すが、非腫瘍性病変と比較して一般に高い値を示す。

混合性腫瘍は、自覚症状（腫瘍触知、血性分泌）や低エコー域・点状高エコーを伴わない15mm以下のものはカテゴリ2となる。嚢胞内充実性部分の形状をよく観察しその立ち上がりは、明瞭かつ急峻と、不明瞭かつなだらかに分類されるが、DCISにおいては後者の特徴が顕著である。出血による液面形成の存在も観察される。

血流パターンは、充実性部分に複数の血流の流入が観察され、低流速表示では嚢胞壁にも微細な血流信号が観察されることがある。エラストグラフィは一般に低い値を示す。

これらのDCIS腫瘍像の多彩な特徴を知ることによって、良性疾患との鑑別や描出する際の注意点が理解されるものと考えられる。



■略歴■ 何森 亜由美

<経歴>

1995年3月 高松平和病院外科勤務

2005年4月 たけべ乳腺クリニック常勤医

2010年1月 がん研究会がん研有明病院 乳腺センター外科 指導医

2011年4月 高松平和病院 乳腺外科

とくしまプレストケアクリニック

がん研究会がん研有明病院 乳腺センター外科 嘱託医員 (～2016年3月)

川崎医科大学附属病院健康診断センター 非常勤 (2021年4月～)

第13回日本乳癌学会総会・乳癌学会会長賞受賞：当院におけるDCIS99例の検討

Proposal of a novel method for observing the breast by high-resolution ultrasound imaging: Understanding the normal breast structure and its application in an observational method for detecting deviations.: Breast Cancer : 20 : 83-91 (2013) 2011年度がん研Best English Paper of the Year賞

<出版>

2014年5月15日 誰も教えてくれなかった乳腺エコー；医学書院

2015年6月 同書 韓国語版 翻訳出版

2018年12月 一冊でわかる乳腺疾患；文光堂

<学会等>

日本乳癌検診学会評議員

日本乳癌学会乳腺専門医

日本外科学会専門医

マンモグラフィ読影認定医 (AS)

日本乳腺甲状腺超音波診断医学会評議員、用語診断基準委員会委員

日本超音波医学会教育委員

病理解剖資格認定医

## 講演4 超音波・マルチモダリティによるDCISと鑑別すべき病変の画像診断

○久保田一徳

獨協医科大学埼玉医療センター放射線科

2

非浸潤性乳管癌 (Ductal Carcinoma In Situ, DCIS) は適切な診断と治療によって良好な予後が期待できる。しかし、DCISの画像診断は複雑であり、しばしば非腫瘍性病変の像を呈するが、腫瘍性病変であることもある。手術標本において初めて検出されるような、現在の画像診断では検出が困難なDCISも存在する。DCISと浸潤癌の区別が画像では難しいことも多く、良性の乳管内病変やいわゆる乳腺症性変化との区別もしばしば難しい。本稿では、超音波検査およびマルチモダリティアプローチを用いたDCISおよび鑑別すべき病変の画像診断について検討する。

超音波検査は、非侵襲的かつリアルタイムでの乳腺検査を可能にする。DCISの超音波所見は多様であり、乳管の拡張や内部の石灰化などが観察されるが、これらは良性病変と重なることがあるため、単独での診断には限界がある。そのため、他のモダリティ、とくにマンモグラフィやMRIと組み合わせることがとても重要となる。

マンモグラフィで見つかるDCISは石灰化を示すことが多く、分布と形状を組み合わせた診断が有効である。しかし、マンモグラフィのみでは良性病変との鑑別が困難な場合があるため、他のイメージングモダリティとの組み合わせで診断能が向上することが多い。しかし、low grade DCISの一部はマンモグラフィの石灰化としてのみ検出ができる場合もある。

造影MRIでは、DCISはnon-mass enhancementを示すことが多く、診断能は非常に高いと考えられている。造影MRIの強いコントラストによって病変の形状や境界、および乳腺内の詳細な構造を詳細に評価することが可能である。区域性の分布や、clustered ring enhancementやclumped patternといった特異的な内部性状からDCISを示唆することができる一方で、良性病変や背景乳腺の増強効果 (BPE: background parenchymal enhancement) との区別が難しいこともしばしばある。

MRIではカテゴリー判定を行って悪性の可能性がどの程度あるかによって生検の適応判断につなげることができるものの、最終的な診断を行うことは未だに難しい。

マルチモダリティによるアプローチは、DCISおよび鑑別すべき病変の診断精度を高め、各モダリティの利点と限界を理解し、適切に組み合わせることが、診断における鍵となる。今後、PETを組み合わせることや、非造影のMRIなど含めて、イメージング技術の進化によりさらに精度の高い診断が可能になることが期待される。さらに、AI技術による画質改善および画像解析の精度向上が、これからの画像診断に大きな変革をもたらすと思われる。

■略歴■ 久保田 一徳

---

< 学歴 >

1998年 東京医科歯科大学医学部医学科卒業

2006年 東京医科歯科大学医歯学総合研究科 学位取得卒業

< 職歴 >

1998年 東京医科歯科大学医学部附属病院放射線科医員

1999年 中野総合病院放射線科医員

2002年 東京医科歯科大学医学部附属病院助教、

2011年 同、講師

2017年 同、准教授

2019年 獨協医科大学病院放射線部教授

2021年 獨協医科大学医学部 埼玉医療センター放射線科 主任教授

現在に至る

< 資格 >

放射線科専門医・放射線診断専門医、乳腺専門医・乳腺指導医、核医学専門医・PET核医学認定医、超音波専門医、指導医、IVR専門医、第一種放射線取扱主任者、がん治療認定医

< 所属学会 >

日本乳腺甲状腺超音波医学会（理事）、日本超音波医学会（代議員）、日本医学放射線学会（代議員）、日本乳癌学会（評議員）、日本核医学会（評議員）、日本磁気共鳴医学会、日本癌治療学会、日本IVR学会、日本乳癌画像研究会（世話人）、日本医療情報学会



## 講演5 DCISの治療と外科医からみた検査時の注意点

○奥野敏隆

神戸市立西神戸医療センター 乳腺外科

2

### 【はじめに】

乳房の非浸潤性乳管癌 (ductal carcinoma in situ: DCIS) は古くには血性乳頭分泌, 乳頭のびらん (Paget病), ときとして乳房腫瘍など患者さんの自覚症状から発見される稀な乳腺疾患であった。やがてマンモグラフィの乳癌検診が普及すると自覚症状のない, マンモグラフィ上の石灰化として発見されるものが多くなった。米国においては新規発見される乳癌の20~25%がDCISと報告されており, その17~34%がマンモグラフィで発見されている。診断の詳細は先の講演に委ねるとし, その治療と超音波検査時の注意点について論考したい。

### 【DCISの治療の概要】

DCISの治療の第一は適切なsurgical marginを確保した切除術である。ガイドラインでは非浸潤癌に対する乳房部分切除術(Bp)においては2 mm以上のsurgical marginをとり, 全乳房照射を行うことが推奨されている。年齢, 腫瘍径, 切除断端から腫瘍細胞までの距離, 組織学的悪性度, 壊死の有無などが局所再発のリスク因子とされている。ハイリスク症例においては放射線治療が再発さらに乳癌死を低減することが確かめられている。いっぽう, 70歳以上の低リスク症例や10 mm以下の低/中リスクでsurgical marginが確保されている症例では放射線治療の省略も選択肢になり得る。乳房全切除術及び乳房再建を前提とした皮膚温存および乳頭温存乳房全切除術においても適切なsurgical marginを確保した手術を行うことはいうまでもない。

### 【DCISにおける超音波検査の注意点】

手術における適切な切除範囲の設定のためには超音波による腫瘍の広がり診断が必須である。DCISは超音波では乳腺内の低エコー域, 乳管拡張や乳管内充実エコー, 多発小嚢胞など非腫瘍性病変を呈することが多く, その広がり診断は腫瘍よりも難しいことが多い。マンモグラフィの石灰化, 造影乳房magnetic resonance imaging (MRI)の所見を参照して総合的な診断が大切である。Bモード法による組織推定が基本であるが, カラードプラ法を追加することで感度の向上が得られ, 過小評価を防ぐことができる。いっぽうDCISにおけるエラストグラフィは浸潤癌のように特異度の向上は得られない。ソナゾイド造影超音波の広がり診断はBモードよりも病理像を忠実に反映しており, 切除範囲の設定に有用である。

### 【おわりに】

よい手術のためには的確な術前診断が大切である。DCISの病理組織像は多彩であり, それぞれに適した生検法が求められる。嚢胞内あるいは乳管内乳頭状病変では穿刺吸引細胞診で悪性を疑う判定を得て, 診断と治療を兼ねた全切除生検を行うこともある。マンモグラフィの石灰化で発見した点状の高エコーを伴う低エコー域では吸引式組織生検が適当である。センチネルリン

パ節生検（SN）について、DCISと術前診断された場合、ガイドラインではBpにおいてはSNを省略してよいとされる。針生検の診断の20数パーセントが浸潤癌にアップグレードされるといった報告もあり、超音波で適切な生検法と生検部位を定めることが肝要である。

**■略歴■** 奥野 敏隆

## &lt; 経歴 &gt;

1988年3月 神戸大学医学卒業  
1988年4月 神戸市立中央市民病院 外科研修医  
1993年6月 同 外科医員  
1995年7月 西神戸医療センター 外科  
2010年11月 神戸アーバン乳腺クリニック，岡本クリニック  
2013年11月 西神戸医療センター 乳腺外科  
2016年4月 西神戸医療センター 同部長

## &lt; 専門領域 &gt;

乳腺外科，超音波診断

## &lt; 資格 &gt;

日本外科学会指導医，専門医  
日本乳癌学会乳腺指導医  
日本超音波医学会専門医，指導医

## &lt; 役職 &gt;

日本乳癌学会乳腺専門医・指導医，評議員  
日本超音波医学会 認定検査士試験委員，用語診断基準委員  
日本乳腺甲状腺超音波医学会 評議員，監事

# JABTS単独企画

## 【甲状腺領域】

『乳頭癌』を究める

---

総合司会：志村 浩己

(福島県立医科大学 臨床検査医学講座)

## 講演1 甲状腺乳頭癌の病理所見

○廣川満良

隈病院 病理診断科

甲状腺乳頭癌は濾胞細胞由来の高分化悪性腫瘍で、甲状腺原発悪性腫瘍の約90%を占める最も一般的な組織型である。すりガラス状クロマチン、核の溝、核重畳、不整形核、核内細胞質封入体などの特徴的な核所見を有することで本腫瘍の診断がなされる。基本的増殖パターンは乳頭状であるが、乳頭状構造がなく濾胞状構造のみからなる場合もある。

肉眼的には硬く充実性、境界は不明瞭で、浸潤性増殖を示す。時に被膜に囲まれることもあり、1) 断面が濾胞腺腫のように均質充実性で、濾胞状増殖を主体とするもの、2) 断面が顆粒状で、乳頭状増殖を主体とするもの、3) 大きな嚢胞を形成するもの、4) 被膜浸潤を伴うものなどがある。これらは超音波上濾胞性腫瘍や腺腫様甲状腺腫との区別が問題となる。肉眼的に主腫瘍が確認できないこともある。

組織学的には、乳頭癌はその名にあるように定型的には乳頭状増殖を示す。乳頭状とは、腫瘍細胞が血管結合組織性の間質を伴って分枝状に増殖する像で、分枝の数と間質量の組合せで、種々の形態を示す。病変が乳頭状増殖のみのことはほとんどなく、多くの症例で乳頭状増殖と濾胞状増殖が混在している。間質には、しばしばリンパ球浸潤、線維化、硝子化、骨化などがみられる。一方、濾胞癌ではこれらの所見を伴わない。特に背景に慢性甲状腺炎を伴う症例では、腫瘍間質にリンパ球浸潤を伴いやすい。乳頭癌にみられる石灰沈着症には二つのタイプがある。一つは、被膜や間質にみられる粗大・塊状の石灰化で、間質や結合組織の変性・壊死に起因し、腺腫様甲状腺腫や濾胞腺腫・癌でもみられる所見で、特異的ではない。もう一つは、5～100 $\mu$ m大の同心円状・層状構造をもつ円形石灰化小体で、砂粒体と呼ばれ、微細多発高エコーの原因とされている。

乳頭癌には多くの亜型がある。その代表的なものが、濾胞型、大濾胞型、好酸性細胞型、びまん性硬化型、高細胞型、円柱細胞型、充実型、ホブネイル型、ワルチン腫瘍様乳頭癌、線維腫症様の間質を伴う乳頭癌、などである。これらは増殖パターン、浸潤様式、細胞学的特徴などにより命名されており、超音波上特徴的な所見を示すものもあれば、通常の乳頭癌との差がないものもある。講演では、これらの亜型について解説するとともに、亜型とはされていないものの知っておくべき乳頭癌として微少癌、被包型乳頭癌、嚢胞形成性乳頭癌、ハニカム型乳頭癌などについても解説する。

以前は乳頭癌に分類されていたが、現在は別のカテゴリーに分類されている腫瘍がある。非浸潤性被包性濾胞型乳頭癌は悪性度が極めて低いことから乳頭癌様核を伴う非浸潤性濾胞型腫瘍(NIFTP)として低リスク腫瘍に分類された。篩状・モルラ型乳頭癌は乳頭癌とは遺伝子変異が異なり、組織発生が不明であるという理由で、篩状モルラ癌としてその他の腫瘍に分類され

た. これらの腫瘍についても解説することにする.

■略歴■ 廣川 満良

---

- 1978年3月 川崎医科大学卒業
- 1978年5月 川崎医科大学附属病院研修医
- 1980年4月 川崎医科大学大学院入学
- 1984年3月 川崎医科大学大学院修了
- 1984年4月 川崎医科大学人体病理講師
- 1988年4月 川崎医科大学救命救急部助手
- 1990年4月 川崎医療短期大学臨床検査科助教授
- 1990年9月 Queen's Medical Center (Hawaii)留学
- 1998年4月 川崎医療短期大学臨床検査科教授
- 1999年4月 徳島大学病理学第一助教授
- 2006年4月 隈病院病理細胞診断部部长
- 2010年1月 隈病院病理診断科科长

## 講演2 古典型乳頭癌の超音波所見

○檜垣直幸

野口記念会野口病院 内科

2

甲状腺悪性腫瘍の約90%は乳頭癌であり、そのうちの大半は古典型（通常型）乳頭癌である。古典的乳頭癌の典型的なBモード所見は、形状不整、境界不明瞭で粗雑、内部エコーレベル低、内部エコー不均質であり、境界部低エコー帯は通常みられない。また、微細高エコーの多発を認めることがあり、特徴的な一所見である。甲状腺結節（腫瘍）超音波診断基準にはないが、結節の縦横比 $>1$ は良悪性の鑑別に有用であり、乳頭癌に同所見がみられることがある。乳頭癌はリンパ節転移を伴うことも多い。したがって、所属リンパ節の評価も重要であり、リンパ節の所見が乳頭癌の診断に有用なことがある。

甲状腺結節のBモード所見にドプラ法による血流評価を加えると、より多くの情報が得られ、良悪性の鑑別に有用である。しかし、内部血流が豊富な良性結節もあるため、ドプラ法のみで診断はできない。乳頭癌は一般的に正常甲状腺より硬いため、エラストグラフィが有用ではあるが、Bモード所見と併せて、補助的に用いる。

古典的乳頭癌は、Bモード所見のみでも診断が可能なが多いが、嚢胞変性や間質の浮腫などを伴った場合に非典型的、すなわち悪性所見が乏しい超音波像を呈することがある。診断は、甲状腺超音波診断ガイドブックの診断フローチャートに沿って穿刺吸引細胞診と組み合わせて行っていく必要がある。

### ■略歴■ 檜垣 直幸

1999年3月 愛媛大学医学部医学科卒業

2008年3月 愛媛大学大学院医学系研究科博士課程 修了

2009年4月 愛媛大学医学部附属病院 助教

2011年8月 野口記念会野口病院

## 講演3 乳頭癌のリスク評価方法とActive surveillance

○北川 亘

伊藤病院 外科

2

甲状腺乳頭癌は甲状腺悪性腫瘍の約90%を占め、ほとんどの症例は進行が遅く適切な治療を行えば予後良好である。乳頭癌の治療は予後因子を考慮したリスク分類に応じて行う。2018年に日本内分泌・甲状腺外科学会から甲状腺腫瘍診療ガイドラインが示され、乳頭癌は超低リスク、低リスク、中リスク、高リスクの4つのリスクに分類され、それぞれのリスクに応じた治療戦略がたてられている。

リンパ節転移や遠隔転移のない1cm以下の微小癌は超低リスク（T1a,N0,M0）に分類される。手術では甲状腺片葉切除術＋頸部中央区域リンパ節郭清術また非手術・経過観察（active surveillance:AS）が選択される。微小癌でも気管に面して接しているもの（腫瘍と気管壁の角度が鈍角のもの）や反回神経近傍で腫瘍と反回神経走行経路と考えられる部位に正常甲状腺が介在していない症例は、気管浸潤、反回神経浸潤が疑われ手術適応となる。また、頸部リンパ節転移があれば、非手術・経過観察は推奨されないため、超音波検査で転移を疑うリンパ節があるかを十分確認する必要がある。頸部リンパ節転移の疑いがあれば、細胞診検査を施行するが、穿刺液中のサイログロブリン値測定は転移リンパ節診断の補助診断となる。また経過観察中に腫瘍が増大したり、リンパ節転移した場合にも手術が推奨される。実臨床では、半年から1年に1回程度の頸部超音波検査を行い、腫瘍径の増大や新たな病変の出現、リンパ節転移の出現がないかを定期的に観察し、非手術・経過観察を継続するかどうかを決めることが必要である。

低リスクは腫瘍径が1cmを超え2cm以下、リンパ節転移、遠隔転移がない症例で甲状腺片葉切除術＋頸部中央区域リンパ節郭清術が推奨される。腫瘍径が4cmを超えるもの、甲状腺腫瘍が被膜外に浸潤しているもの、3cmを超えるリンパ節転移があるもの、リンパ節転移が周囲臓器に浸潤しているもの、遠隔転移があるものは高リスク症例となり、甲状腺全摘術＋頸部リンパ節郭清術後、放射性ヨウ素内用療法、TSH抑制療法が選択される。

中リスクは超低・低リスクと高リスクにも該当しない症例である。

中リスク症例は、甲状腺全摘を行うか甲状腺片葉切除にとどめるかは、個々の症例において反回神経麻痺や副甲状腺機能低下症の発生頻度や再発・生命予後の予測とのバランスを考えて、個々の施設で最終決定される。

現在、日本内分泌外科学会で甲状腺腫瘍診療ガイドラインの改訂作業が勧められており、その点も本講演では解説する予定である。

■略歴■ 北川 亘

---

< 学歴 >

1980年 日本医科大学入学

1986年 日本医科大学卒業

1989年 日本医科大学大学院入学

1993年 日本医科大学大学院修了（医学博士）

< 職歴 >

1986年 6月 日本医科大学附属第一病院第二外科（現内分泌外科）入局

1997年9月 日本医科大学第二外科助手

2004年4月 日本医科大学第二外科講師

2006年2月 伊藤病院 外科

2006年4月 伊藤病院 外科医長

2008年11月～現在まで 伊藤病院 診療技術部部長



## 講演4 乳頭癌亜型の超音波所見

○國井葉

昭和大学横浜市北部病院 甲状腺センター 内科

2

今まで、甲状腺乳頭癌のうち古典的（通常型）乳頭癌以外を総称して特殊型乳頭癌と総称してきたが、甲状腺癌取扱い規約第9版では「亜型」として分類されている。

甲状腺乳頭癌の亜型は、1) 濾胞型乳頭癌、2) 大濾胞型乳頭癌、3) 好酸性細胞型乳頭癌、4) びまん性硬化型乳頭癌、5) 高細胞型乳頭癌、6) 円柱細胞型乳頭癌、7) 充実型乳頭癌、8) ホブネイル型乳頭癌、9) その他の亜型と分類されている。それぞれ病理組織の特徴で分類されているが、必ずしも超音波検査所見に特徴があるわけではない。ここでは特徴的な超音波所見を呈す乳頭癌亜型について述べる。

濾胞型乳頭癌は超音波Bモードでは、濾胞性腫瘍と鑑別が困難な画像を呈する。組織的には、核には乳頭癌の特徴所見がみられるが、乳頭構造を欠き、濾胞状構造のみからなる。形状は類円形・楕円形を呈するが、よく見ると不整なものが多く、内部は低エコーで不均質である。

びまん性硬化型乳頭癌は、病巣が片葉全体ないしは両葉にびまん性に存在し、腫瘍が不明瞭なことがある。若年者に多く、主として拡張したリンパ管内に腫瘍塞栓が近藩に認められる。超音波所見では片葉または両葉に微細、点状高声—が認められ、背景の甲状腺組織はやや低エコーを呈する。リンパ節転移を同時に認めることが多い。この超音波検査で認められる点状・微細高エコーが組織におけるリンパ管内の腫瘍塞栓を表していると考えられる。

高細胞型乳頭癌と円柱細胞型乳頭癌、充実型乳頭癌は超音波検査所見の特徴は古典的乳頭癌の所見と変わりがないが、甲状腺外伸展やリンパ節転移、再発が多い亜型であるため注意が必要である。

甲状腺乳頭癌の亜型は、いずれも超音波検査では悪性所見を呈するが、びまん性硬化型乳頭癌を除くと、組織までは推測することは難しい。

### ■略歴■ 國井 葉

< 学歴 >

1999年3月 日本医科大学医学部卒業

2007年3月 医学博士 学位取得

< 職歴 >

1999年3月 日本医科大学医学部卒業 第三内科入局(内分泌代謝・消化器・血液)

2004年7月 伊藤病院勤務

2020年4月 昭和大学横浜市北部病院 甲状腺センター内科 准教授

現在に至る

<所属学会等>

甲状腺学会 専門医、評議員

超音波医学会 専門医(甲状腺)、指導医(甲状腺)

内分泌学会 専門医、指導医、評議員

内科学会 総合内科専門医、認定内科医

JABTS 評議員、理事

循環器学会会員

糖尿病学会会員

## 講演5 乳頭癌の治療と術後の経過観察方法

○松本佳子<sup>1</sup> 塩功貴<sup>1</sup> 鈴木聡<sup>1</sup> 古屋文彦<sup>1</sup>

<sup>1</sup>福島県立医科大学医学部甲状腺内分泌学講座

2

甲状腺乳頭癌の診療において超音波検査は術前診断から術後の経過観察に至るまで様々な場面で活用される。術前には、術式決定のための超音波診断として周期組織浸潤の判定（前頸筋浸潤の可能性の有無、気管・反回神経・食道に近い）や、腺内転移を疑う結節の有無、頸部リンパ節転移の有無の評価に有用である。特に、頸部リンパ節の評価では内部構造が詳細に観察できるため、CT等では指摘できない転移リンパ節が観察されることがある。治療の場面においては術前に腫瘍の進展範囲を確認しておくことで切除範囲の決定や手術のイメージ作りに役立つ。甲状腺乳頭癌の初期治療は基本的に手術である。甲状腺腫瘍診療ガイドライン2018年版に基づいたリスク分類に応じて、個々の症例において判断し、甲状腺切除範囲は葉切除または全摘術+リンパ節郭清を行う。術後に外来で経過観察を行う際には、年1回程度の超音波検査を施行し、残存甲状腺やリンパ節の新規病変のチェックを行うのに有用である。乳頭癌は気管や反回神経に浸潤することがあるが、超音波検査のみで浸潤の有無を判定することは難しい。しかし、腫瘍の位置から浸潤の可能性を考えることはできる。残存甲状腺では、通常の頸部超音波検査と同様にBモード所見（腫瘍の形状、境界、内部エコーレベルと性状、微細高エコーの有無など）と、ドプラ法による内部血流についても評価する。乳頭癌は頸部リンパ節を起こすことが多く、微細高エコーの多発や、無エコー部分（嚢胞成分）が存在するときは、リンパ節転移の可能性が高い。腫瘍と同側だけでなく、反対側のリンパ節腫大の有無を確認することも大事である。経過観察中に増大したり、新たに出現したりして転移リンパ節が疑われた場合には、細胞診と同時に穿刺液サイログロブリン（Tg）濃度の測定を行えば転移性かどうか分かる。血液検査（FT3、FT4、TSH、Tg、抗Tg抗体）も併せてフォローを行う。血清Tg値が持続的に上昇する場合には転移・再発の可能性を考え、他の検査の必要性を判断できる。

進行・再発甲状腺乳頭癌に対しては、肺転移・骨転移には放射性ヨウ素内用療法が推奨されている。内用療法不応例には分子標的薬による治療が行われる。最近新規薬剤も登場してきた。また、手術や放射性ヨウ素内用療法の非適応例には放射線外照射が選択される場合もある。

超音波検査を診療に取り入れ、フィードバックを繰り返すことで、より精度の高い診療が可能になると考える

■略歴■ 松本 佳子

<学歴>

2007年3月 福島県立医科大学医学部医学科卒業

2015年3月 福島県立医科大学大学院医学研究科終了

<職歴>

2007年4月 湯浅報恩会寿泉堂総合病院初期研修医

2009年4月 福島県立医科大学医学部器官制御外科学講座

2010年4月 福島県内各地の病院に勤務

2013年4月 福島県立医科大学医学部器官制御外科学講座

2015年4月 医療法人 野口病院 外科

2017年4月～現在 福島県立医科大学医学部甲状腺内分泌学講座

<所属学会>

日本乳腺甲状腺超音波医学会（穿刺専門医），日本超音波医学会（専門医・指導医），日本内分泌外科学会（専門医），日本外科学会（専門医），日本甲状腺学会（専門医），日本遺伝性腫瘍学会（専門医），日本内分泌学会など1980年 日本医科大学入学

1986年 日本医科大学卒業

1989年 日本医科大学大学院入学

1993年 日本医科大学大学院修了（医学博士）

**JSUM共同企画**

**【乳腺】一般演題**

**乳腺-001～006**



## 乳腺-001

# 乳癌症例に対する造影超音波によるリンパ節転移診断の 新たなる試み

○島 宏彰 , 九富五郎 , 里見露乃 , 竹政伊知朗

札幌医科大学医学部消化器・総合／乳腺・内分泌外科

背景：乳癌の診療において腋窩リンパ節転移診断は治療フローの起点となるため非常に重要な位置づけとなっている。しかし、現在のところ使用可能なモダリティでは空間分解能の限界から診断精度は不十分という認識となっていました。昨今の診断装置の向上に伴いフレームレートのはやさやバブルの視認性の向上から造影超音

波の質も変化が遂げられている。本研究では、センチネルリンパ節生検時の超音波所見と病理像の比較のもとに、今後の検討に役立つ望な所見の抽出することを目的とする。

方法：手術可能乳癌症例を対象としてセンチネルリンパ節転移例2例、非転移例2例に対してB-mode および造影超音波（CEUS）にてリンパ節の画像を撮影、解析した。超音波診断装置はLOGIQ E10x, プローブはML6-15-Dを使用し、手術室にて手術体位を取った後に撮影した。撮影された画像と超音波像を比較し、癌巣と非癌巣に相当する領域別に検討した。

結果：正常のリンパ節の構造はリンパ門から動脈が流入しリンパ節内を循環した後に静脈から流出する。造影超音波でリアルタイムに血流がリンパ節内を循環する様を視認することができた。転移を示した2例の病理像におけるリンパ節転移巣はmassive なものと皮質の一部に巣状に留まるものであったが、これらは血流の欠損部とし

て視認可能であった。

考察：本研究は少数例によるプレリミナリーな検討になるため、診断精度を向上する可能性を持つ有望な所見の抽出に留まる。期待が持たれる所見をさらに詳細に検討していくためにも、現状をとりまくlimitation を整理して、病理像、臨床像との比較を突き詰めて行く必要があると考えられた。

## 乳腺-002

# シリコンプレストインプラント挿入後の経過観察に対する乳房自動超音波の可能性

○金澤真作<sup>1</sup>，神森 眞<sup>1</sup>，松峯美貴<sup>2</sup>，松峯寿美<sup>2</sup>

<sup>1</sup> 友愛記念病院乳腺甲状腺外科，<sup>2</sup> 松峯婦人クリニック産婦人科

### 【はじめに】

乳房全切除症例に対するシリコンプレストインプラント（SBI）を用いた乳房再建は、乳がん症例や遺伝性乳癌卵巣癌症候群症例で保険適用となっている。また、豊胸目的のSBI挿入に対するニーズも存在し、今後SBI挿入後乳房に対する超音波検査の頻度が増えてくると思われる。しかし、プレスト・インプラント関連未分化大細胞型リンパ腫等の合併症も知られており、アメリカ連邦食品医薬品衛生局が「プレスト・インプラントは生涯体内に挿入可能な材料ではないことを認識することが重要である。患者は手術前にプレスト・インプラントにともなうリスクと術後長期間にわたる診察について十分理解しなければならない」と警告しているようにSBI挿入後の経過観察は重要である。経過観察には造影MRI検査などが推奨されているが、全例に施行することは困難である。乳房自動超音波（ABUS）は検査者の技量に左右されない検査が可能で、これまで乳房スクリーニングは困難と考えていた乳房診療非実施施設でも利用され始めている。ABUS施行には最大9kgfの荷重が必要となるが、挿入直後のSBIは2450N（200kgf）に耐えうるとされておりABUS施行に問題はない。乳房超音波（US）に近い病変検出能を持ち、MRIやCTのようにボリュームデータ

が自動的に保存され、検査後でも再現性のある客観的な診断が可能である。

### 【目的】

今回、乳房診療非実施施設で任意超音波乳房検診として施行されたABUSで撮像されたSBI挿入後乳房に対する経験から、SBI挿入後経過観察としてのABUSの可能性を検討した。

### 【症例】

30～40歳台のいずれも豊胸目的に両側乳房にSBIの挿入された4症例8乳房。全ての症例で、SBI挿入から10～20年が経過していた。

### 【結果】

いずれも症例でも、ABUS施行時には問診によりSBI挿入が判明していた。ABUSはUSと異なりMRIやCTのようにボリュームデータが保存され、検査後でも再現性のある客観的な診断が可能であった。ABUSでは皮膚から5cm強の深さまでの観察が可能であり、SBIの屈曲の有無やSBI底部までの被膜とカプセルの位置関係、シリコンゲルの性状の観察が可能であった。1症例2乳房でSBIの破損が疑われ摘出手術へと結びついた。この症例では、摘出術後に流失したシリコンの遺残が認められているが、この経過観察もABUSで可能であった。

一方、任意超音波乳房検診として施行された検査であり、SBI の挿入位置により1 症例2 乳房でSBI の一部が撮像範囲から外れていた。

#### 【結論】

SBI 挿入後乳房に対するABUS は安全に施行可能で、保存されたボリュームデータから検査後に客観的な診断が可能であった。SBI の挿入位置の確認や必要に応じた追加の撮像を行うことで、SBI 挿入後乳房に対する経過観察にABUS は有用であると思われた。

## 乳腺-003

### SMIによるリンパ節の血流評価による乳癌腋窩リンパ節転移診断

○関根速子<sup>1</sup>、赤羽由香<sup>2</sup>、武井律子<sup>2</sup>、松岡亮介<sup>3</sup>、小無田美菜<sup>3</sup>、潮見隆之<sup>3</sup>、黒住 献<sup>1</sup>、堀口 淳<sup>1</sup>

<sup>1</sup> 国際医療福祉大学医学部乳腺外科学，<sup>2</sup> 国際医療福祉大学成田病院検査部，

<sup>3</sup> 国際医療福祉大学医学部病理・病理診断学

#### 【目的】

腋窩リンパ節転移の評価は乳癌の治療マネジメントにおいて極めて重要である。現在のところ、腋窩リンパ節転移診断に最も有用な画像モダリティは造影MRI であり、超音波検査によるリンパ節の形態評価のみでは不十分とされる。リンパ節の流速評価による転移診断の報告はまだないが、今回SMI (Superb Micro-vascular Imaging) を用いて禁忌がなく低コストの超音波による転移診断が可能かを検証した。

#### 【対象・方法】

まず、転移の有無によって腋窩リンパ節の流速に差が生じるかを検討し< Phase1 >、次に、Phase1 の結果をもとに転移を前向きに予測した< Phase2 >。Phase2 では造影MRI

とPET/CT による転移診断も行った。腋窩リンパ節転移陽性はマクロ転移とした。

#### < Phase1 >

対象は、2021 年5 月から2022 年8 月に当院で浸潤癌の診断で手術を施行し、センチネルリンパ節生検または腋窩リンパ節郭清により病理学的に腋窩リンパ節転移の評価を行った乳癌症例。手術前1 か月以内にSMI によってリンパ節流入血管の流速を測定した。

#### < Phase2 >：

対象は、2022 年9 月から2023 年11 月に手術を施行したPhase1 と同様の症例。ただし、臨床的または細胞診で転移陽性と判断した症例は除外した。Phase1 での結果をもとに、手術前に転移診断をした。造影MRI では、リンパ節の形態およびintensity から、PET/CT で



は、FDG uptake によって転移を診断した。

### 【結果】

< Phase1 >

全症例は96例で、リンパ節転移陽性は28例（29.2%）、陰性は68例（70.8%）であった。Vmax 中央値は、転移陽性例で  $6.0 \pm 4.90\text{cm/s}$ 、陰性例で  $2.28 \pm 3.24\text{cm/s}$  と転移陽性例で有意に速かった（ $p = 0.001$ ）。

< Phase2 >

全症例は132例で、リンパ節転移陽性は25例（18.9%）、陰性は107例（81.1%）であった。超音波検査を施行した症例は131例、造影MRIは117例、PET/CTは110例であった。転移診断における感度、特異度は表に示

す。

### 【結語】

SMIは、乳腺組織やリンパ節のような低流速の血流評価に特化した手法で、非造影でも詳細な血流情報が得られる。本研究では、SMIによるリンパ節転移診断は、MRIやPET/CTと比較しても良好な精度であった。

	超音波(SMI)	造影MRI	PET/CT
感度	60.0%	22.7%	30.4%
特異度	91.5%	92.6%	93.1%

## 乳腺-004

### 乳房再建術後局所再発病変の超音波所見

○池田達彦<sup>1</sup>、磯野優花<sup>1</sup>、鳴瀬 祥<sup>1</sup>、前田祐佳<sup>1</sup>、佐藤綾奈<sup>1</sup>、山田美紀<sup>1</sup>、松本暁子<sup>1</sup>、笹島ゆう子<sup>2</sup>、神野浩光<sup>1</sup>

<sup>1</sup> 帝京大学医学部外科学講座、<sup>2</sup> 帝京大学医学部附属病院病理診断科

#### 【目的】

近年乳癌手術において整容性を考慮した乳房再建術が広く行われている。本邦では2014年に保険収載され、その適応は拡大している。ただし再建後乳房へのフォローアップや、局所再発の治療方針に関しては一定の見解が得られていない。そこで、今回人工物による乳房再建術後局所再発を来した症例について報告する。

【症例1】29才、女性。左乳癌cT2N1M0 cStage II B, ER-, PgR-, HER2- に対して術

前化学療法施行後、乳頭温存乳房切除（NSM）+ センチネルリンパ節生検（SLNB）+ 組織拡張器挿入（TE）術を施行され、効果判定はGrade2bで断端陰性であった。術後腋窩および鎖骨上窩に放射線治療を施行され、カペシタビン内服中の術後6か月に左乳房に結節を自覚され、エコーにて10mm大の低エコー腫瘤を認め、増大傾向だったため左乳房腫瘤摘出（Tm）術を施行され、局所再発の診断であった。【症例2】65才、女性。左乳癌cTisN0M0 cStage 0, ER-,

PgR- に対してNSM+SLNB+TE 術を施行され、病理結果はアポクリン癌pT1aN0M0 pStage Iで断端陰性であった。アナストロゾール内服中の術後1年に左乳房にエコーにて5mm大の腫瘤を認め、針生検で局所再発の診断となり、左Tm+腋窩リンパ節郭清(Ax)術を施行された。

【症例3】43才、女性。右乳癌cT2N0M0 cStage II A, ER+, PgR+, HER2- に対してNSM+SLNB+インプラント(IMP)挿入術を施行された。術後7か月に右乳房に結節を自覚され、エコーにて針生検の瘢痕直下に5mm大の低エコー腫瘤を認め、穿刺吸引細胞診で腺癌の診断であった。Tm術を施行され局所再発の診断であった。

【症例4】51才、女性。41才時に右乳癌cTisN0M0 cStage0 に対しNSM+SLNB+TE術を施行された。術後10年で右乳房に結節を自覚され、エコーでは10mm大の低エコー腫瘤を認め、Tm術を施行したところ浸潤性乳管癌の診断であった。

【症例5】64才、女性。右乳癌cT2N1M0 cStage II B, ER-, PgR-, HER2+ に対して術前化学療法施行後、NSM+SLNB+TE術を施行され、効果判定Grade2aで断端陰性であった。術後トラスツズマブを1年間施行され、術後1年5か月でIMP入れ替え術を施行された。術後1年8か月で右乳頭直下に結節を自覚され、エコーで乳頭直下に10mm大の低エコー腫瘤を認め、針生検の結果局所再発の診断だったため、乳頭を含めたTm術を施行された。

【考察】再建乳房内再発の頻度は、これまでの報告では2～3%とされており、再建を行わなかった症例と比べて再発率や5年生存率は変わらないといわれている。一般的に、乳癌術後局所再発の原因としては残乳腺組織の乳管内病巣の再発、もしくはneedle tract seedingによる再発などが考えられている。自験例では4例は前者で1例は後者と考えられた。乳房再建術の増加に伴い今後、局所再発症例も増加することが予想される。エコー検査でのフォローが有用と考えられた。

## 乳腺-005

### ヒト乳腺腫瘍の超音波画像におけるYOLOv8とYOLOv5との比較

○鈴木聡良<sup>1</sup>, Junliang Xiao<sup>2</sup>, 炭親良<sup>1,2</sup>

<sup>1</sup>上智大学理工学部情報理工学科, <sup>2</sup>上智大学大学院情報学領域

#### 【目的・対象】

我々は、ヒト超音波エコー画像にYOLOを用い、癌病変の自動検出に関する研究を行っ

ている。昨年度の本会議ではYOLOv5をヒト乳腺腫瘍に用い、その高い検出能について報告した[1]。本稿では、最新のYOLOv8を

同乳腺データに用いv5 との比較を行った。

### 【方法】

ヒト乳腺腫瘍の超音波画像データ（悪性168枚、良性517枚）にRoboflowを用いてバウンディングボックス（box）を設定しアノテーションを行った。[1]と同様、実験（1）悪性学習モデルと、実験（2）良性学習モデルと、実験（3）両学習モデルとを実現した。（3）においては、悪性と良性との両データ入力において、（3i）通常の両者の学習と、過去[1]にて提案した（3ii）悪性のみと（3iii）良性のみとのbox付き学習を行った。Roboflowにおいて、学習用と評価用とテスト用データとに7:2:1で振り分けた。オリジナルの学習データの規模からデータ補強（オーグメンテーション）は有効と予想され、実験（1）から（3）においてデータ補強を行いその学習も行った。全モデルにてバッチサイズ16、エポック数は（3ii）と（3iii）とは180、他は150とした。

### 【結果】

表1に示される通り、全モデルにおいてデータ補強有り（2倍又は3倍）と無しと共にv8の方がv5よりも検出率は高かった。データ補強有りにて、実験（3i）の総合は88.4 vs 86.4%，悪性は84.8 vs 78.7%，良性は90.1 vs 87.5%だった。実験（3ii 悪性）は90.9 vs 84.8%，実験（3iii 良性）は94.4 vs 91.5%であり、実験（3i 両性）よりも高かった。実験（3）は実験（1）と（2）とは及ばなかつ

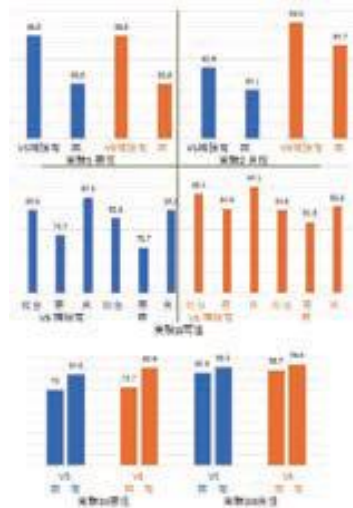
たが、提案モデルは有効だった。データ補強は全学習において効果があり、v8の方がより効果的だった（例えば、データ補強無しの実験（3ii）の72.7と70.0%とに対し上記）。実験（3ii）と（3iii）と（2）とは3倍の方が良く、実験（3i）と（1、但し、v5）とは2倍の方が良かった。実験（1、但し、v8）は3倍と2倍とで同程度だった。

### 【考察・結論】

YOLOv8の方がv5よりも高い検出率を誇った。データ補強の効果も確認できた。報告時は誤り率等を含めて報告する

上記はboxが腫瘍を丁度に囲むときの結果であり、実験（1）と（2）との補強有りのv5を除き検出率は悪性の方が低かった。現在、悪性腫瘍後部のシャドウを含む学習を実施中であり、例えば実験（1）の補強無しのv8にて90.9%が94.0%に向上している。

1. 超音波医, vol. 50 (suppl), p. S785, 2023.



## 乳腺-006

# 自動超音波鑑別診断に向けたSAMとPSPNetとによるセグメンテーション深層学習

○Junliang Xiao , 炭 親良

上智大学大学院理工学研究科情報学領域

### 【目的・対象】

我々は、医療従事者の診断と治療とのサポートを目的とし、深層学習の応用を図っている。本研究では、セマンティックセグメンテーションモデルを用いて組織の自動分割と自動鑑別を行った。これまで、乳腺腫瘍においてPSPNet (Pyramid Scene Parsing Network) とU-net とを用いた報告 [USE2023] をしているが、本稿では、SAM (Segment Anything Model) をも使い、乳腺腫瘍の他、甲状腺結節や神経等をも対象とした。

### 【方法・結果】

各組織のデータはいずれも公開されているものであり、データクリーニングも行った。乳腺腫瘍データの内、悪性は210枚、良性は437枚、甲状腺結節は637枚、神経は2322枚であり、学習用と評価用とテスト用とに8:1:1にランダムに振り分けた。図1に乳腺腫瘍の結果の例を示す。長く活用して来たU-netでは、独自に鑑別まで行って来たが、乳腺データにおいて継続して詳細を確認したところアンダーフィッティングを生じていた。

評価指標として用いたIoU値は平均35.0%

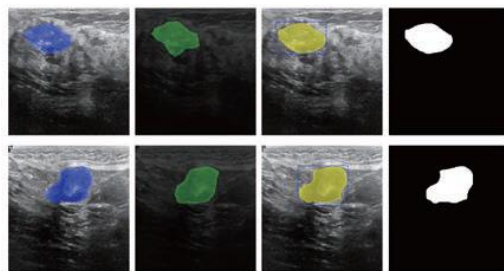
(悪性23.4%, 良性40.7%)であった。これに対し、PSPnetは優れたモデルでIoU値は平均64.9% (60.0%, 67.2%)であった。損失関数にFocal Lossを用いたところ精度は向上しIoU

は平均67.2% (65.0%, 68.2%)となり、さらにオーグメンテーションデータを用いたところ平均88.1% (86.8%, 88.6%)となった。甲状腺結節では87.2%, 神経では85.8%であった。SAMは最近に画像処理の分野で注目されているモデルであり、PSPnetと同様に医用画像への応用はまだ少ないが、最高精度を誇った。オーグメンテーションせずとも乳腺腫瘍は平均88.4% (85.0%, 90.0%), 甲状腺結節は90.1%, 神経は93.8%であった。

### 【考察・結論】

PSPnetはU-netよりもセグメンテーションと分類との両面において性能が高く、学習時間も短かった(2分の1以下)。データの不均衡による性能劣化に対し、オグメンテーションの他、Focal Lossは有効だった。

SAM は最高精度を誇ったが、学習時間は多くに要した（約10 倍）。現在、他組織の処理にも取り組んでおり今後に報告する。ラージモデルであるChatGPT と同様、SAM モデルの他、超音波画像を含む医用画像専用のラージモデルの可能性を期待できる。



**JSUM共同企画**

**【甲状腺・体表】一般演題**

**甲状-001～007**



## 甲状-001

### 超音波検査が診断，治療に有用であった

#### 好酸球性筋膜炎の1例

○欠田成人<sup>1</sup>，小宮彩加<sup>2</sup>，福本義輝<sup>2</sup>

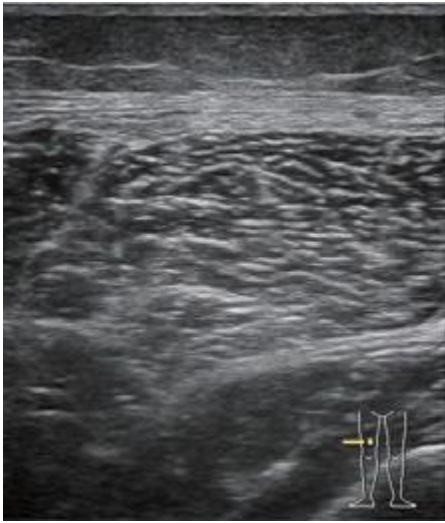
<sup>1</sup> 済生会松阪総合病院皮膚科，<sup>2</sup> 済生会松阪総合病院臨床検査課

はじめに：好酸球性筋膜炎は筋膜に炎症や線維化を伴う原因不明の疾患である。本邦の診療ガイドラインにおいてはMRI が診断や生検部位の決定，病勢や治療反応性の評価に有用とされているが，検査までの時間や禁忌例の存在，コスト等の課題がある。超音波検査は，皮膚腫瘍の診断治療に非常に有用な画像検査であるが，今回我々は，超音波検査が診断，治療に有用であった好酸球性筋膜炎の1例を経験したので報告する。

症例報告：20代女性。主訴は四肢の浮腫，関節拘縮，関節痛。初診3ヵ月前に出産され，内服薬や有機溶媒の接触歴はなし。初診3週間前から両膝と両手背の浮腫を自覚し，徐々に範囲が拡大。初診時，四肢の浮腫，関節痛，関節可動域制限を認め，前腕から手背，下腿から足背を中心に上腕や大腿にも広がる強い浮腫と硬化を認めた。手指や顔面の皮膚硬化やレイノー症状は認めなかった。末梢血好酸球 38%，実数4000/ $\mu$ l，TARC 2401pg/ml，CK 増多なし。アルドラーゼ，sIL-2R の増多を認めた。抗ssDNA 抗体価が

やや増加していた以外，各種自己抗体は全て陰性。超音波検査で四肢の外側部優位に脂肪織深層から筋膜の著明な浮腫と筋膜の肥厚を認めた。MRI 脂肪抑制T2 強調画像では，超音波検査と同様，外側部優位に筋膜に沿った高信号域を認めた。画像検査を参考に，大腿外側より筋膜を含めたen Bloc 皮膚生検を行い，病理組織では，表皮真皮に著変なく，脂肪織深層から筋膜の浮腫を認め，好酸球浸潤は認めなかったが，形質細胞や組織球の浸潤を認め好酸球性筋膜炎と診断した。プレドニゾロン20mg/日を開始し，四肢の浮腫や関節の可動域制限は速やかに改善，筋膜肥厚の改善が超音波検査でも確認でき，治療効果の判定に有用であった。現在，プレドニゾロンを減量中である。

考察：現状では好酸球性筋膜炎の画像診断にはMRI がゴールドスタンダードであるが，今回，超音波検査を行う事で，無侵襲，リアルタイムに筋膜や周囲の変化を検出することができ，早期の診断，治療の開始，皮膚生検の部位設定，治療効果の判定に有用であった。



## 甲状-002

### 臍部子宮内膜症の1例

○式田秀美， 茂垣実里， 野口彩夏， 江原悠里子， 五十嵐利恵子，  
田地功忠， 小林正幸， 海老原康博

埼玉医科大学国際医療センター中央検査部

#### 【はじめに】

子宮内膜症の好発部位は、骨盤腹膜、卵巣、ダグラス窩であることが知られている。好発部位以外に発生する場合、希少部位子宮内膜症と言われ、その発生頻度は0.5～数%と比較的稀である。希少部位子宮内膜症のうち、臍部子宮内膜症の1例を経験したので報告する。

#### 【症例】

30代女性，妊娠歴なし。子宮内膜症，子宮筋腫にて婦人科に定期受診，内服中。手術歴なし。1年程前より臍部皮下腫瘍と同部位に疼痛を自覚。婦人科にて婦人科臓器に明らかな疼痛の原因はなく，前医皮膚科に紹介とな

った。MRI 検査を施行し，臍部皮下にT1 強調像，T2 強調像でいずれも低信号を認めた。また超音波検査（以下US）も施行され，臍右下方，皮下に不整形腫瘍を指摘された。精査加療目的にて当院皮膚腫瘍科に紹介受診となった。受診時の血液検査では貧血はなく，腫瘍マーカー検査は未施行であった。炎症性粉瘤，尿管遺残症や臍部子宮内膜症の疑いで，当院にて再度US 施行となった。腫瘍自覚部に一致して臍右下方，皮下脂肪層内に19 × 20 × 19mm の不整形，内部不均質な低エコー腫瘍を認めた。辺縁は粗雑，不明瞭，後方エコーは減弱。カラードップラにて内部や周囲に血流信号を認めた。US 施行中



の患者との会話で、子宮内膜症の治療中であること、月経に伴い痛みに変動があることが判明したことから臍部子宮内膜症を疑った。その後、腫瘍摘出術が施行された。病理組織学的検査にて高密度の線維性組織を背景に、橢円形核と好酸性の円柱状細胞質を持つ細胞が、中小腺腔構造を呈している像が散見され、免疫組織化学的に、ER 陽性、PgR 陽性、CD陽性、vimentin に対して散在性に陽性を示し、子宮内膜症と診断された。

### 【考察】

臍部子宮内膜症を経験した。臍部子宮内膜症の発症原因は原発性と医原性による続発性に分類される。本症例は手術歴のないことから、原発性と考えられた。臍部子宮内膜症は比較的稀であり、US では特徴的な所見がない。検査時の患者とのコミュニケーションから診断につながる情報を得ることもあり、コミュニケーション・スキルを磨くとともに、女性の場合、臍部腫瘍においては、希少部位子宮内膜症を鑑別疾患として念頭に置くことも必要であると考えられた。

## 甲状-003

### 超音波骨密度測定装置 EchoSシステムの使用経験

○笹木優賢<sup>1</sup>、高井洋次<sup>2</sup>、吉野寧維<sup>3</sup>、鈴木敦詞<sup>3</sup>

<sup>1</sup> 藤田医科大学病院臨床検査部超音波センター、<sup>2</sup> 藤田医科大学病院放射線部、

<sup>3</sup> 藤田医科大学病院内分泌・代謝・糖尿病内科

#### 【はじめに】

骨粗鬆症は骨折リスクが増大した状態で、WHO では「低骨量と骨組織の微細構造の異常を特徴とし、骨の脆弱性が増大し、骨折の危険性が増大する疾患である」とされている。その診断には医療面接、身体診察、画像診断、血液・尿検査を行い、ついで骨評価（骨密度測定および脊椎エックス線撮影）後、確定診断を行う。その骨密度検査には現在dual-energy X-ray absorptiometry (DXA) を用いて腰椎と大腿骨近位部の両者を測定することが望ましいとされている。

しかし、専用の装置が必要となること、放射線被曝の問題もある。定量的超音波測定法（quantitative ultrasound : QUS）は超音波の骨内の伝播速度（speed of sound : SOS）と減衰係数（broadband ultrasound attenuation : BUA）を測定することにより、骨評価を行う方法で、踵骨を計測部位とし人間ドックや検診現場では骨粗鬆症のスクリーニングとして汎用されている。しかしQUSはDXAによる骨密度とは独立して、骨折の判別と骨折リスクの評価ができる可能性があるものの、骨塩定量を基盤とする骨密度測定

とは一線を画するものとされている。超音波骨密度測定装置EchoS システムは超音波多重分光法（REMS法：Radiofrequency Echographic Multi-spectrometry）を用い、DXAと同様に骨密度測定装置で腰椎と大腿骨を測定し、骨密度推定値（eBMD）、Tスコア、Zスコア、%YAMを計測可能である。また、同検査は保険収載されており、REMS法は腰椎140点で、さらに大腿骨同時検査加算として55点加算できる。今回我々は同装置を使用する機会を得たので、その使用経験と計測成功率、2検者間の相関を評価したため、報告する。

#### 【対象・方法】

対象は本研究に同意した92例（腰椎：91例、大腿骨92例）。平均年齢は65.1歳。男女比は45：47。使用機器は超音波骨密度測定装置 EchoS システム（Echolight 社製）。2名の検者が腰椎、大腿骨をそれぞれ交互に計測を行った。各部位で3回計測を行っても測定結果が得られない場合は測定失敗とした。同装置での測定部位は腰椎ではL1からL4の骨密度を測定する。大腿骨では大腿骨頸部の骨密度を測定する。なお今回は右大腿骨のみ

で計測を行った。検者は共に超音波検査経験年数10年以上の経験があり、実際の計測の前に健常人で数回のトレーニングを行った。

#### 【結果】

計測成功率は腰椎では検者A、Bともに100%、大腿骨では検者Aが96.7%（89/92）、検者Bが94.6%（87/92）であった。検者間の相関は腰椎のeBMDで $R_s=0.9822$ （ $P < 0.0001$ ）、大腿骨のeBMDで $R_s=0.9611$ （ $P < 0.0001$ ）で良好な相関関係を認めた。

#### 【考察】

本検査はDXA法と比較して簡便に短時間で行うことができる。また、持ち運び可能な装置なため、ベットサイドでの検査も可能である。計測成功率は大腿骨においては数例ではあるが計測できない症例も認めたが、腰椎では100%成功しており、少なくともどちらかの部位で評価可能であった。また、2検者間の相関も非常に良好な結果を示しており、通常の超音波検査に精通している技師であれば数回のトレーニングで精度よく検査を行えることが示唆された。今後はDXA法との相関関係を検討する予定である。

## 甲状-004

### IgG4関連唾液腺炎患者における顎下腺エラストグラフィの有用性の検討

○一瀬直哉<sup>1</sup>、齋田 司<sup>2</sup>、坪井洋人<sup>3</sup>、上牧 隆<sup>4</sup>、太田真希<sup>4</sup>、菅谷陽平<sup>4</sup>、吉田美貴<sup>1</sup>、松本 功<sup>3</sup>、中島崇仁<sup>2</sup>

<sup>1</sup> 筑波大学附属病院放射線診断・IVR科，<sup>2</sup> 筑波大学医学医療系放射線診断・IVR科，

<sup>3</sup> 筑波大学医学医療系膠原病リウマチアレルギー内科，<sup>4</sup> 筑波大学附属病院検査部

**【目的】**

IgG4 関連顎下腺炎 (IgG4-RSS) の診断, およびステロイド治療に対する IgG4-RSS モニタリングにおけるせん断波エラストグラフィ (SWE) の有用性を明らかにすること。

**【方法】**

2017 年7 月から2023 年10 月の間に, 超音波検査を受けた全ての IgG4-RSS 患者を対象とした。顎下腺のサイズ, 辺縁 (平滑, 結節状), 内部エコーパターン (正常, 網状, 結節状低エコー, びまん性低エコー), 血流 (なし, わずか, 豊富) を評価し, SWE 値を測定した。これらのパラメータを健常対照群および治療前後で比較した。

**【結果】**

IgG4-RSS 患者16 人の合計31 個の顎下腺が対象となった。すべての IgG4-RSS の顎下腺が辺縁結節状であり, 内部エコーパターンは結節状低エコーパターン (13 腺) が最も多く, 次いでびまん性低エコーパターン (12

腺) が多く, 網状パターンは最も少なかった (6腺)。ほとんどの腺で血流は豊富で (29 腺), 2 腺のみ血流がわずかであった。実質に血流がない症例は認められなかった。顎下腺の深さ方向の厚み (平均  $18 \pm 4\text{mm}$ ) および SWE 値 (平均  $3.57 \pm 1.23\text{m/s}$ ) は, 健常対照群 (平均  $16 \pm 3\text{mm}$ , および  $1.95 \pm 0.30\text{m/s}$ ) と比較して IgG-SS で有意に高かった ( $p=0.003$ , および  $< 0.001$ )。治療後の評価は, IgG4-RSS 患者4 人の7 腺で実施された。辺縁は平滑に変化し, すべての腺で全方向の径, 内部低エコー領域, 血流の減少が認められた。平均 SWE 値は  $3.82 \pm 1.25\text{m/s}$  から  $2.63 \pm 0.60\text{m/s}$  に減少し, 治療前後で有意差を示した ( $p= < 0.001$ )。

**【結論】**

SWE 値は IgG4-RSS において健常対照群より有意に高く, 治療後有意に減少し, IgG4-RSS の診断および治療効果の評価に有用であることが示された。

## 甲状-005

### 副甲状腺機能亢進症の精査時に指摘できた側頸部ホジキンリンパ腫の一例

○衛藤美佐子<sup>1</sup>, 谷好子<sup>1</sup>, 栗本美幸<sup>1</sup>, 檜垣直幸<sup>2</sup>, 西嶋由衣<sup>2</sup>, 村上 司<sup>2</sup>, 丸田淳子<sup>3</sup>, 横山繁生<sup>3</sup>

<sup>1</sup>野口記念会野口病院研究検査科, <sup>2</sup>野口記念会野口病院内科, <sup>3</sup>野口記念会野口病院病理診断科

**【はじめに】**

ホジキンリンパ腫の本邦での頻度は全リンパ腫の5 ~ 10%程度である。無痛性の表在リ

ンパ節腫脹を契機に診断されることが多く, 約75%が頸部・鎖骨上窩リンパ節腫脹で発見される。発症年齢分布は20 歳代と50 ~ 60

歳代にピークを有する2 峰性を呈する。今回、副甲状腺機能亢進症の精査目的で超音波検査を施行した際に指摘できた、ホジキンリンパ腫の症例を経験したので報告する。

### 【症例】

60 歳代男性。前医で関節リウマチに対してメトトレキサートとプレドニゾロンで加療されていた。血液検査で高カルシウム血症を認め、頸部超音波検査で甲状腺右葉下極に20mm 大の結節を指摘され、精査加療目的に当院紹介となった。当院での検査データは補正カルシウム11.7mg/dL、無機リン2.2mg/dL、Intact PTH 140.0pg/mL、白血球数 $4.9 \times 10^3/\mu\text{L}$ 、ヘモグロビン12.3g/dL。甲状腺機能は正常、甲状腺自己抗体は陰性であった。超音波検査で甲状腺両葉に石灰化を考える小さい高エコーと腺腫様結節を複数認め、右葉下極背側に $15 \times 18 \times 16\text{mm}$  の分葉状形状不整、境界明瞭、内部エコーレベル低、ほぼ均質の充実性結節を描出した。ドプラにて結節周囲と内部に血流信号を認め副甲状腺腫大を推定した。また左総頸動脈外側に $11 \times 12 \times 17\text{mm}$  の形状整、境界明瞭、内部エコーレベル低の結節を描出した。内部血流信号を認め、縦横比が高いことから悪性の可能性が考

えられた。左側頸部結節からの穿刺吸引細胞診では、成熟リンパ球とともに単核から多核の細胞が見られ、ホジキンリンパ種の可能性を疑う所見であった。MIBI シンチグラフィでは甲状腺右葉下極背側に強い集積残存を認め、左側頸部結節にも集積残存がわずかに認められた。右下副甲状腺摘出術と左側頸部リンパ節郭清術を施行し、病理組織診断は右副甲状腺腺腫とホジキンリンパ腫と診断された。術後施行したPET-CT ではFDG の異常集積は見られず、Stage I と診断された。

### 【考察】

今回経験した病変は左総頸動脈と内頸静脈の近傍に位置しており、まず神経鞘腫の可能性を疑ったが結節上下端の性状、迷走神経の走行を確認したことで神経鞘腫を除外することができた。次にリンパ節腫大を考慮し、類円形であり内部にリンパ門が確認できず不均質であること、後方エコー増強を認めることよりリンパ腫の可能性を考え、細胞診を施行した。

### 【結語】

想定しない病変を超音波検査で指摘できる場合がある

## 甲状-006

### バセドウ病甲状腺にびまん性に描出された多発微細高エコー

○森崎愛美<sup>1</sup>、衛藤美佐子<sup>1</sup>、谷好子<sup>1</sup>、栗本美幸<sup>1</sup>、村上 司<sup>2</sup>、  
檜垣直幸<sup>2</sup>、西嶋由衣<sup>2</sup>、丸田淳子<sup>3</sup>、横山繁生<sup>3</sup>

<sup>1</sup>野口病院研究検査科、<sup>2</sup>野口病院内科、<sup>3</sup>野口病院病理診断科

## 【はじめに】

甲状腺にびまん性に分布する多発微細高エコーを描出する場合はびまん性硬化型乳頭癌を疑うが、バセドウ病の甲状腺ではシュウ酸カルシウム結晶によると思われる微細高エコーが描出されることも報告されている。このような超音波所見を認めたバセドウ病の症例を経験したので報告する。

## 【症例】

40歳代、男性。主訴は動悸。5年前に再生不良性貧血のため同種骨髄移植の既往がある。当院初診の半年前に前医でバセドウ病と診断され、ヨウ化カリウム（KI）が投与されたが甲状腺機能が安定しないため当院を紹介受診。小さいびまん性甲状腺腫を触知。KI 50mg 内服下でFT3 8.3pg/mL, FT4 2.5ng/dL, TSH 0.01  $\mu$ IU/mL 以下, TRAb 10.9IU/L, TSAb 3110%, TgAb 821.5 IU/mL, TPOAb < 3.0 IU/mL。超音波検査で甲状腺の軽度びまん性腫大（推定重量23g）と左葉全体に多発する微細高エコーを描出した。左葉からの穿刺

吸引細胞診（FNA）では乳頭癌を示す所見は認めなかった。再生不良性貧血の既往があり抗甲状腺薬治療を避けるため、KI増量で機能コントロール後に甲状腺亜全摘術を行った。切除標本の病理検査で左葉に8mm、右葉に2mmの微小乳頭癌を認めた。左葉と錐体葉に乳頭癌の播種を多数認めたが、ほとんどは砂粒体のみで腫瘍細胞を伴う播種はわずかであった。拡張リンパ管内の腫瘍塞栓を認めず、びまん性硬化型乳頭癌には合致しなかった。

## 【考察】

超音波所見からはびまん性硬化型乳頭癌が疑われたがFNAで乳頭癌の所見を認めず術前診断には至らなかった。バセドウ病甲状腺にシュウ酸カルシウム結晶による微細高エコーが多発することも報告されているが、砂粒体を伴う乳頭癌の腺内播種でも同様の超音波所見が観察され、さらにFNAで乳頭癌を証明できない可能性があるので注意を要すると思われる。

## 甲状腺-007

### 微小乳頭癌の治療決定に超音波検査は有効活用されているか：全国がん登録患者での検証

○齋藤慶幸<sup>1</sup>、松津賢一<sup>1</sup>、高見 博<sup>1</sup>、天野高志<sup>2</sup>、長谷川明美<sup>2</sup>、赤石純子<sup>1</sup>、ヘイムス規予美<sup>1</sup>、北川 亘<sup>1</sup>、杉野公則<sup>1</sup>、伊藤公一<sup>1</sup>

<sup>1</sup>伊藤病院外科、<sup>2</sup>伊藤病院臨床検査科

## 【はじめに】

甲状腺乳頭癌の中でも1cm以下のものを微小乳頭癌と呼ぶ。周囲への広がりがないければ

日本では手術以外に経過観察（AS）が選択されることがある。しかし、海外ではまだ一般的ではなく、米国のがん登録であるSEER デ

一タによると、微小乳頭癌で手術を行わない例は1%未満と報告されている。2022年の米国でのアンケート調査ではASが採用されない理由として、50%の医師が高リスク因子（甲状腺外の浸潤など）を見逃す懸念を挙げ、40%の医師が超音波検査での自信に欠けると回答している。

当院は甲状腺を専門とする常勤医26名、非常勤医75名で構成されている。異なる背景を持つ医師が集まることで多様な意見を得られる一方、治療方針や判断にばらつきが生じる懸念もある。2016年から本邦で始まった全国がん登録を利用し、微小乳頭癌の治療選択にASまたは手術が適切に行われているかを評価した。

#### 【対象と方法】

全国がん登録から、2016年に当院で診断された甲状腺乳頭癌を抽出した。これらのうちcT1aN0M0で手術またはASを開始した症例を分析した。ASまたは手術すべき基準は明確ではないが、日本内分泌外科学会の2020年の提言を参考に、超音波検査の所見から手術すべき対象と判断されたケースをAS不適格症例とした。①腫瘍が気管に面しており、浸潤を疑われる症例（気管に対して腫瘍が鈍角に接しているものと定義）、②腫瘍が反回神経の経路に存在すると推測される症例が不適格に該当する。

#### 【結果】

対象の1年間でAS227例、手術100例抽出された。患者背景では年齢、性別、病院までの距離、疾患発見の経緯などには両群で有意な差がなかったが、腫瘍径はAS群が有意に小さかった（中央値 6.4mm vs. 7.3mm,  $p < 0.001$ ）。

超音波所見からAS不適格にもかかわらず

ASをされていたものは12例（5.3%）いた。10例が反回神経走行経路に接するもの、2例が気管に鈍角に接しているものであった。反回神経走行経路に接する症例のうち、3例はカルテに腫瘍位置の記載を行い、そのうち2例は将来的な反回神経麻痺リスクも記載されていた。しかし、残り7例は、腫瘍位置もリスク記載がなく、腫瘍位置の認識が不十分であった可能性が示唆された。また、気管に鈍角に接する2例のうち、気管に接していることカルテ記載されていたのが1例で、もう1例は記載がなかった。

診断後の通院自己中断率は有意にASで多く（ $p=0.04$ ）、診断から6年後では、AS群の33%、手術群の22%が通院自己中断していた。

#### 【考察】

米国での医師のアンケート調査で示されたように、実際の臨床でも超音波検査による判断の不十分さが問題となり、AS不適格の場合でもASが行われるケースが見られた。このアンケート調査では51%の医師が“医療訴訟につながる恐れを危惧している”と回答している。

今回の解析は、微小乳頭癌に対する内分泌外科学会からの提言や2018

年の甲状腺腫瘍診療ガイドラインが発行される前の症例を対象としたが、今後は医療安全の観点からも、超音波検査に基づいた腫瘍位置の記載と治療選択の記載、超音波検査から予想される将来的なリスクなどの記載が重要になると考えられる。また、このアンケート調査では患者が途中で追跡できなくなることを75%の医師が心配しており、今回の検討でも、ASの約1/3が通院自己中断していることが明らかになった。超音波検査に基づく定期検査の必要性も意識して説明する必要性も

示唆された。

**【結語】**

リアルワールドデータから、微小乳頭癌に対して超音波検査が十分に活用されていないケースが明らかになった。超音波検査を用いた治療選択の判断やリスク説明、超音波検査を活用した定期的な経過観察の重要性を再認識する必要がある。

## JSUM共同企画

**【乳腺・甲状腺頭頸部・体表】**

**一般ポスター**

**ポスター001～007**



## ポスター001

## 早期小葉癌の超音波画像の検討

○森田孝子<sup>1,3</sup>， 須田波子<sup>1</sup>， 大岩幹直<sup>2</sup>， 遠藤登喜子<sup>2,3</sup><sup>1</sup> 独立行政法人国立病院機構名古屋医療センター乳腺科，<sup>2</sup> 独立行政法人国立病院機構名古屋医療センター放射線科， <sup>3</sup> 独立行政法人国立病院機構東名古屋病院乳腺外科

## 【目的】

小葉癌は乳がんの3 から4%を占め，腫瘤を形成せずに浸潤していくため，早期に診断することが難しく，超音波所見としては，大きな横長で構築の乱れを伴う後方エコー減弱の低エコー腫瘤像と認められるようになって診断されてきた。しかしながら，マンモグラフィの比較読影方法が進歩し，早期検出が可能となり，超音波診断の進歩と相まって，診断治療治癒につながっている。今後，さらに早期小葉癌を超音波検査で診断するためにその方法と超音波画像の特徴を検討したので報告する。

## 【対象と方法】

2007 年から2015 年までに当院で診断された小葉癌84 例（平均年齢59.9 歳 35 から85 歳）のうち，Stage0 3 例とStageI 20 例（平均年齢53.3 歳 35 から70 歳）を対象とし，後方視的に予後調査，超音波画像と病理像の検討を行った。

## 【結果】

0 期のうち2 例はマンモグラフィで石灰化所見を呈し，超音波所見は，1 例は点状高エコーを伴う腫瘤，1 例は低エコー域とされるも，石灰化がなければ所見を検出できないものであった。1 例は硬化性変化を伴っていたため構築の乱れを伴う低エコー域であった。I

期では，構築の乱れを伴う小腫瘤として認められた18 例のほか，構築の乱れを伴う低エコー域2 例であった。いずれもマンモグラフィの位置推定をしながらの走査が必要だった。ドプラ所見は硬化性変化がベースにあるものでは信号を認めない場合を含め7 例で信号が認められなかった。エラストグラフィは，2 例で実施されず，1 例はScore1，Score3 4 例，Score4 10 例，Score5 6 例だった。0期1 例，温存後局所再発で全摘を行ったほかは，無再発で死亡例はなかった。

## 【考察】

早期に小葉癌を検出・診断するためには，  
1. マンモグラフィによる位置情報，所見情報を得て超音波走査にあたること，2. 超音波B モード検査時，正常乳腺エコーが様々であるため，その人の正常乳腺エコーの厚さ，小葉- 乳管構造の成熟，委縮の程度で変化するtexture や周囲の間質のエコーレベルの変化を認識して走査，診断にあたる必要があると考えられた。早期の小葉癌では，ドプラ信号がない場合もありうるということがわかった。エラストグラフィは，早期小葉癌の補助診断として有用であるが，ていねいな走査と小葉癌の病状に応じた結果の判断が必要と考えられた。

## ポスター002

## 当院におけるブレストマーカの使用状況及び超音波検査における視認性

○中村 卓 , 武井寛幸

日本医科大学付属病院乳腺科

## 【はじめに】

近年、乳癌の治療においては、術前薬物療法の治療効果によって術後の薬物療法を変える、レスポンスガイド治療が臨床に本格的に導入された。しかし、画像上病変が消失（CR）した場合、手術でどこを摘出したらよいかわからなくなってしまう場面も増加した。そのため、術前薬物療法で癌が消失してしまう可能性が高い場合はあらかじめ腫瘍にマーカを挿入しておくことが推奨されている。

近年、超音波ガイド下でも視認性がよい複数のブレストマーカが発売された。

## 【目的】

当院におけるブレストマーカの使用状況、視認性を確認すること。

## 【対象および方法】

2023年4月から12月にかけて当院で術前に超音波ガイド下にブレストマーカを留置した乳癌10例について、ブレストマーカの使用状況及び視認性について調べた。

## 【結果】

乳癌のサブタイプは、Triple Negative Subtype：5例、HER2 Subtype：1例、Luminal B（HER2）Subtype：3例、Luminal B Subtype：1例だった。使用されていたブレス

トマーカは、UltraCoer Twirl®：6例およびHydroMARK®：4例だった。挿入時期は、治療開始前に挿入：2例、1レジメンの途中に挿入：5例、1レジメンから2レジメンの治療メニュー変更時：3例だった。全例、ブレストマーカ挿入時には病変は超音波検査で視認可能だった。術前薬物療法が終了した6例では、全例が造影MRIでCRと評価され、超音波検査でも癒痕さえ見えない症例が3例あった。一方、ブレストマーカは超音波検査で明瞭に描出されたのが1例、描出されたが認識困難なものが4例、まったく見えなかったものが1例だった。この1例は超音波検査でも癒痕さえ残っていなかった。

## 【考察】

ブレストマーカが挿入されていたのは、HER2陽性乳癌が4例、Triple Negative乳癌が5例と、レスポンスガイド治療が推奨されているサブタイプが多かった。術前治療が著効した場合に病変が消失しそうなものが選ばれており、実際、治療終了した6例は造影MRIでCRと評価されていた。

超音波検査での視認性は、明瞭に見えたものはわずか1例のみだった。これはマーカが縦に留置されると明瞭に見えるが、横に倒れた形で留置されると1本の線になってしまうことが原因と思われた。

**【結語】** 当院におけるブレストマーカーの使用状況が 確認できた。ブレストマーカーは留置される方向で視認性にも差が出ることが分かった。

## ポスターP003

### 超音波にて発見された乳房インプラント関連未分化大細胞型リンパ腫（BIA-ALCL）の1例

○山本絹子<sup>1</sup>， 藤井直子<sup>1</sup>， 樋上真由美<sup>1</sup>， 矢野健二<sup>2</sup>， 芝 英一<sup>3</sup>

<sup>1</sup> 医療法人英仁会大阪ブレストクリニック医療技術部， <sup>2</sup> 医療法人英仁会大阪ブレストクリニック乳腺形成外科，

<sup>3</sup> 医療法人英仁会大阪ブレストクリニック乳腺外科

#### 【はじめに】

乳房インプラント関連未分化大細胞型リンパ腫（BIA-ALCL）は、シリコン乳房インプラント（SBI）を挿入後にSBI周囲に形成される被膜より発生するT細胞由来の非ホジキンリンパ腫である。頻度は極めてまれで生涯罹患率は約1/2,207-1/86,029と報告される。今回我々は乳癌術後のフォローアップの乳房超音波検査（US）にて、SBIの破損・BIA-ALCLを疑い摘出術を行った症例を経験したので、報告するとともにUS検査時の注意点を示す。

#### 【症例】

患者：70歳台女性。

主訴：非対称性乳房腫大。

現病歴：15年前に左乳癌に対して乳頭温存乳房全切除術+センチネルリンパ節生検、2次2期乳房再建術を施行、右乳房は豊胸術を施行した。SBIはテクスチャードタイプであった。その後半年毎の定期フォローアップのUSと1年毎の対側乳房MMG検査を実施していた。術後13年、左乳癌乳輪再発にて乳

輪乳頭切除術を施行。術後15年（挿入後13年）のUS、CTでは異常は認めず、その半年後に画像上に変化が見られた。

#### 【画像所見】

術後15年（挿入後13年）。

US:SBI外殻/3層構造明瞭、被膜外殻一部分離、間隙無エコー、内部構造/無エコー。

CT:SBI外殻/連続性あり、周囲液貯留認めず、内部構造/均一 術後15年+6M（挿入後13年+6M）。

US:SBI外殻/3層構造明瞭、連続性は一部確認できず、C区域中心に被膜と外殻の間隙に広範囲の液貯留があり内部に浮遊する線状の高エコーを認める。破損した部位から変性したコヒーシブシリコンの間隙への流出、もしくは漿液腫を疑った。内部構造/無エコーであるが深部側の検索困難であった。

MRI:左SBI外側に変形が見られ被膜と外殻の間に高信号が見られる。被膜内の液貯留が疑われる。SBI内部構造は均一、破損は明らかでない。

#### 【経過】

MRI では破損は明らかではなかったがUS 所見と併せ破損，漿液腫，BIA-ALCL を疑いSBI 摘出術が施行された。術中US ではSBI 周囲に液貯留を認め乳房外側を穿刺し細胞診，セルブロックを作成した。SBI を抜去したが破損は認めず。周囲被膜が肥厚しており被膜を切除し一部病理に提出した。病理検査結果はCD30 (+)，ALK は陰性にてBIA-ALCL，Stage I B と診断され，他院血液内科に紹介となった。

#### 【考察・結語】

乳癌術後SBI 挿入者に対するUS は局所再発に加えSBI の評価，BIA-ALCL の有無も目的の1 つとして実施される。BIA-ALCL の診断においては臨床症状の80%が遅発性の漿液

貯留である。US はMRI に比べ，安価で簡便な検査であり，液貯留に関して高い感度を呈し，SBI 挿入後に急激な液貯留を認める場合BIA-ALCL も鑑別にあげる必要があった。

本症例はUS にてSBI の被膜と外殻の間隙の液貯留，浮遊する線状高エコーを認めた。内部構造は可視範囲では無エコーでありMRI でも破損が明らかではなかったが破損もしくは漿液腫を疑った。

SBI は外殻と内部構造を併せて評価する事が重要であり，それを加味しなかった事が反省点となった。今回の経験を基にしてUS を用いたSBI の評価を実施する為に3 層構造と内部構造を併せた破損診断評価表作成し，運用を開始した。

## ポスター004

### 4年の経過で診断された副乳癌の1例

○菊池順子<sup>1</sup>，谷崎裕志<sup>1</sup>，長瀬慈村<sup>2</sup>，菊池悠太<sup>1</sup>，佐々政人<sup>1</sup>，  
田口泰三<sup>1</sup>，浜島秀樹<sup>1</sup>，松倉 聡<sup>1</sup>

<sup>1</sup>おたかの森病院外科，<sup>2</sup>乳腺クリニック長瀬外科

#### 【はじめに】

副乳癌ないし異所性乳癌は，乳癌の0.2 ～ 0.6%を占めるとされ，比較的稀な疾患である。今回我々は，腋窩の粉瘤として経過観察としていた腫瘍が4 年の経過で徐々に増大し，副乳癌と診断，治療された一例を経験したので報告する。

#### 【症例】

症例：65 歳，女性。

既往歴：特記事項なし。

家族歴：父，前立腺癌。母，膵癌。

現病歴：両脇の痛みのため2019 年12 月当院初診。両腋窩に副乳を認め，右腋窩に皮下腫瘍を認めた。マンモグラフィーは異常なく，乳腺エコーで右腋窩に6 × 6 × 5mm 大，境界比較的明瞭で内部均一なD/W 比の高い低エコー腫瘍を認めた。粉瘤を疑い，経過観察とした。以後他院で毎年1 回の乳癌検診を受けており，乳腺腫瘍は認めなかったが，右腋窩の腫瘍増大を認め副乳癌の疑いもあるため2023

年5月当院紹介となった。

再診時触診：右腋窩に発赤を伴う2cm大の硬結を認め、疼痛、皮膚固定を伴っている。両側乳房に腫瘤を触知しない。

乳腺エコー：右腋窩に14 × 10mm大、境界不明瞭、辺縁不整、内部不均一な低エコー腫瘤を認める。ドップラーで内部血流を認めない。elasticity scoreは2だった。主乳腺との連続性は認めなかった。

胸腹部CT：右腋窩皮下に17mm大の結節状濃度上昇を認め、副乳由来の腫瘍の可能性あり。優位なリンパ節腫大は認めないものの造影効果を伴うリンパ節を認める。明らかな肺肝転移なし。

乳腺MRI：右腋窩腫瘤は正常乳腺に比べ造影効果が目立ち、副乳由来の腫瘍の可能性あり。両側乳房に明らかな異常所見なし。

右腋窩腫瘤針生検：浸潤性乳管癌,NG1,HG Ⅰ, Ly0,V0.ER (+) 90%以上,PgR (+) 90%以上,HER2:1+,Ki-67 (-) 6%。少数の非腫瘍性乳管も認める。

以上の結果から右副乳癌,T1N0M0,stage

Ⅰ, Luminal type と診断し手術施行した。

術中所見：エコーガイド下に腫瘤縁より2cm部位をマーキングし部分切除施行、腫瘤は皮膚と近接しており、腫瘤直上の皮膚も腫瘤縁

から1cm断端を確保し一緒に切除した。腋窩リンパ節に対しLevel Ⅰ郭清を施行、ドレーンを腋窩に留置し手術終了した。

術後経過：経過良好にて術後3日に退院、術後7日にドレーン抜去した。

病理結果：浸潤性乳管癌（充実型、粘液癌成分も伴う）、浸潤部15 × 15 × 12mm大、浸潤部+乳管内進展巣15 × 22 × 13mm大、切除断端(-),Ly1,V0,NG1,HG Ⅰ, リンパ節 (Level Ⅰ :1/6) .ER (+)

90%以上,PgR (+) 80 ~ 90% ,HER2:0,Ki-67 (-) 11.8%。腫瘍には乳管内進展巣がみられ周囲にも乳管が存在し、明らかな乳頭の形態を示さないが真皮も腫瘍の首座の一部を占めていることから副乳癌としても矛盾はない。術後経過：アナストロゾール内服開始し、放射線療法(42.56Gy/16fr)終了後TS-1内服を1年の予定で施行中である。

#### 【結語】

副乳癌は比較的稀な疾患であるが、腋窩腫瘤として経過観察され、増大時に精査診断される例も多い。腋窩が近くリンパ節転移率も高いことから、超音波所見で腫瘍径が小さくても癌が否定できない時や腫瘤増大時は、副乳癌も念頭において早めの生検を行うことが早期発見早期治療につながると思われた。

## ポスター005

## 超音波検査で発見された同側乳房に線維腺腫を伴う巨大管状腺腫症例

○櫻井健一<sup>1,2,3,4</sup>，鈴木周平<sup>1,2,3,4</sup>，平野智寛<sup>1,3,4</sup>，安達慶太<sup>1,3,4</sup>，  
窪田仁美<sup>1,2,4</sup>，坂本彩香<sup>1</sup>，大坂谷顕子<sup>1</sup>，藤崎 滋<sup>2</sup>，小野寿子<sup>4</sup>，  
辻 泰喜<sup>4</sup>

<sup>1</sup> 日本歯科大学附属病院乳腺内分泌外科，<sup>2</sup> 医療法人社団藤崎病院外科，

<sup>3</sup> JCHO東京新宿メディカルセンター乳腺外科，<sup>4</sup> 川口パークタワークリニック健診科

## 【はじめに】

最近の健診人口の増加に伴い、片側または両側の多発乳房腫瘍が発見される機会が増えてきている。今回われわれは、同側乳房に4cmの線維腺腫と8cmの管状腺腫が同時に発見された症例を経験したので報告する。

## 【症例】

症例は21歳、女性。自覚症状はなし。会社で行う任意型健診でオプションの乳癌健診を選択したところ、超音波検査で左乳房に直径40ミリの腫瘍と80ミリの腫瘍を指摘され、精査加療目的に当院を紹介・受診した。マンモグラフィ検査では高濃度乳房であり、はっきりとした所見は得られなかった。乳房超音波検査では左AC領域に40mm、左BD領域にも80mmの境界不明瞭な腫瘍として描出された。両病変は腫瘍辺縁と内部に豊富な血流信号を伴っていた。両側腋窩にリンパ節は認めなかった。針生検では左AC領域のものは線維腺腫、左BD領域のものは管状腺腫と診断された。造影MRI検査では左AC、左BDの病変ともに淡い造影効果を伴う腫瘍陰影として描出された。腫瘍径が3cmを超えており、さらなる増大傾向も認められることから手術が

施行された。左AC領域の腫瘍に対しては直上切開によるTM、左BD領域の腫瘍に対しては外側側方切開によるTMを施行した。病理組織診断は左AC領域：線維腺腫、腫瘍径38ミリ、切除断端陰性。左BD領域：管状腺腫、腫瘍径62ミリ、切除断端陰性であった。術後1年の現在、明らかな再発を認めていない。

## 【結語】

乳腺管状腺腫は上皮成分の増殖を主体とし、間質成分が比較的少ない上皮性良性腫瘍である。乳腺良性腫瘍の0.12%から1.24%と報告されており、非常に稀な疾患である。病理組織学的に線維腺腫との類似性を認めるものの、乳癌取り扱い規約では独立した疾患として分類されている。超音波検査では、境界明瞭・内部エコー均一・低エコーな腫瘍を呈することが多いと報告されている。しかし、管状腺腫に特徴的な画像所見があるわけではないので、管状腺腫の術前診断は非常に困難である。自験例では21歳という年齢のためマンモグラフィ検査は高濃度乳房で同定困難であり、若年者の健診には超音波検査が有用であると考えられた。

## ポスター006

## 10年間にわたり経過観察されていた線維腺腫を伴う境界悪性葉状腫瘍症例

○櫻井健一<sup>1,2,3,4</sup>、鈴木周平<sup>1,2,3,4</sup>、平野智寛<sup>1,3,4</sup>、安達慶太<sup>1,3,4</sup>、窪田仁美<sup>1,2,4</sup>、坂本彩香<sup>1</sup>、大坂谷顕子<sup>1</sup>、藤崎 滋<sup>2</sup>、小野寿子<sup>4</sup>、辻 泰喜<sup>4</sup>

<sup>1</sup>日本歯科大学附属病院乳腺内分泌外科，<sup>2</sup>医療法人社団藤崎病院外科，

<sup>3</sup>JCHO東京新宿メディカルセンター乳腺外科，<sup>4</sup>川口パークタワークリニック健診科

## 【はじめに】

乳腺に発症する葉状腫瘍は針生検で線維腺腫との鑑別が困難な場合があり注意を要する。今回われわれは、両側乳房に線維腺腫と境界悪性の葉状腫瘍が同時に発見された症例を経験したので報告する。

## 【症例】

症例は44歳、女性。会社で行う任意型健診で両側の乳房腫瘍を指摘されたため、精査加療目的に当院を紹介・受診した。両側の乳房腫瘍は10年前に指摘されており、両側ともに針生検が施行され、双方ともに線維腺腫の診断であり、その後1年に1回の検査を受けていたとのことであった。来院時、マンモグラフィ検査では右U領域に15mmのFAD、左U領域に60mmの腫瘍として描出された。乳房超音波検査では右AC領域に15mm、左C領域に65mmの境界明瞭、内部不均一、辺縁整、ハローを伴う腫瘍として描出された。両病変は腫瘍辺縁と内部に豊富な血流信号を伴っていた。両側腋窩にリンパ節は認めなかった。針生検では右AC領域のものは線維腺腫、左C領域のものは葉状腫瘍と診断された。その後、話を聞くと、左側の腫瘍は10

年前に30mmと言われていたが、10年間で序々に増大していたが、大丈夫だと言われていたとのこと。造影MRI検査では右AC領域、左C領域の病変ともに造影効果を伴う境界明瞭な腫瘍陰影として描出された。針生検を施行したところ、右側：線維腺腫。左側：葉状腫瘍（良性）と診断された。左C領域の葉状腫瘍に対して外側側方切開によるTM（マージン1cm）を施行した。病理組織診断は左C領域：葉状腫瘍（境界型）、腫瘍径65mm、切除断端陰性。術後1年の現在、明らかな再発・転移を認めていない。

## 【結語】

乳腺葉状腫瘍は全乳房腫瘍の1%未満とされ、急速に増大する場合がある。乳腺専門の機関でないと遭遇する機会が少ない。画像診断や針生検で線維腺腫と鑑別が困難なことがあるため、線維腺腫と診断されても、増大傾向がある場合は注意が必要とされる。

本症例は10年間経過観察されており比較的ゆっくり発育してきたものと推察されるが、線維腺腫と診断された初診時の腫瘍径は30mmであった。良性と診断されても30mmを超えて増大する腫瘍は積極的に再度の針生

検や摘出を考慮するべきものと思われた。

## ポスター007

### 超音波検査が有用であった高齢者嚢胞内乳癌の1例

○安達慶太<sup>1,3,4</sup>、鈴木周平<sup>1,2,3,4</sup>、平野智寛<sup>1,3,4</sup>、窪田仁美<sup>1,2,4</sup>、  
坂本彩香<sup>1</sup>、大坂谷顕子<sup>1</sup>、藤崎 滋<sup>2</sup>、小野寿子<sup>4</sup>、辻 泰喜<sup>4</sup>、  
櫻井健一<sup>1,2,3,4</sup>

<sup>1</sup> 日本歯科大学附属病院乳腺内分泌外科，<sup>2</sup> 医療法人社団藤崎病院外科，

<sup>3</sup> JCHO東京新宿メディカルセンター乳腺外科，<sup>4</sup> 川口パークタワークリニック内科

#### 【はじめに】

乳腺に発症する嚢胞内腫瘍性病変として、悪性例では嚢胞内乳癌、良性例では嚢胞内乳頭腫があるがいずれも発生頻度は多くない。今回、われわれは超高齢者に発症し、質的診断・治療方針の策定・切除範囲の決定に超音波検査が有用であった嚢胞内乳癌を経験したので報告する。

#### 【症例】

症例は95歳、女性。卵巢癌術後の定期検査で肺転移検索のためCT検査を施行したところ、左乳房に病変を指摘され、当科を紹介・受診した。来院時の理学所見では腫瘍は触知しなかった。同側腋窩リンパ節にも腫大を認めなかった。認知機能は保たれていたが、坐骨神経痛のため、長時間横になることができず、検査は立位または座位で行うこととなった。マンモグラフィ検査では左乳房U領域に境界明瞭、中心高濃度、辺縁平滑な1.5cmの腫瘍として描出されCategoryIIIと診断された。造影CT検査では左乳房C領域に15mmの造影効果のある結節を認めた腋窩リンパ節

に腫大を認めなかった。超音波検査では左乳房C領域に直径1.5mmの嚢胞内腫瘍として描出された。境界は明瞭、内部に充実成分を伴い、ドップラー検査では充実性部分に豊富な血流信号を認めた。乳頭方向への乳管の拡張所見などは確認できなかった。脳梗塞の既往のため、抗凝固剤を内服していたため、針生検は施行できず、同部位に対して穿刺吸引細胞診を施行したところ、「悪性」の診断であった。前医の単純CTでは明らかな他臓器転移は認めなかった。肺機能検査より全身麻酔は困難であったので、局所麻酔下にsurgical margin 1cmをつけて腫瘍摘出術を施行した。病理組織学的検索では浸潤性乳管癌（浸潤部2mm）、切除断端陰性、ER陽性、PgR陽性、HER-2 Score 0の診断であった。術後経過は良好であり、第2病日に退院した。術後5年目の現在、Letrozol (2.5mg/day)の投与のみで経過をみているが、明らかな転移・再発を認めていない。

#### 【結語】

多くの併発症を持つ超高齢者に乳癌が発生し



た場合、通常の検査や根治手術が困難であることが多い。しかしながら、座位でも施行できる超音波検査は有用であり、良好な予後が

予想される場合は積極的に原発巣の摘出手術を施行すべきものと考えられた。

一般社団法人 日本乳腺甲状腺超音波医学会

名誉理事長（※物故者）

植野 映 貴田岡正史 椎名 毅 鈴木 眞一  
中村 清吾 \*矢形 寛 安田 秀光

名誉会員（※物故者）

位藤 俊一 遠藤 登喜子 小野 稔 霞 富士雄 \*竹原 靖明 谷口 信広  
久保田 光博 小西 豊 高田 悦雄 村上 司 玉木 康博 東野 英利子  
平井 都始子 福成 信博 藤本 泰久 古川 政樹 宮川 めぐみ 森久保 寛  
\*横井 浩 \*和賀井敏夫 渡邊 良二

顧問

角田 博子

理事長

尾本 きよか

副理事長

志村 浩己 明石 定子

理事

加奥 節子 亀井 桂太郎 北川 亘 久保田 一徳 國井 葉 島 宏彰  
白岩 美咲 中島 一毅 檜垣 直幸 福島 光浩 古川 まどか 三塚 幸夫  
山川 誠 渡邊 隆紀

監事

植松 孝悦 奥野 敏隆

書記

木村 芙英 中野 賢英

評議員一覧

明石 定子 阿部 聡子 天野 高志 有賀 智之 伊澤 正一郎 石部 洋一  
何森 亜由美 磯本 一郎 伊藤 吾子 稲垣 麻美 今吉 由美 岩館 学  
岩本 奈織子 上原 協 植松 孝悦 江尻 夏樹 衛藤 美佐子 榎戸 克年  
恵美 純子 太田 智行 太田 寿 太田 裕介 大貫 幸二 岡山 有希子  
奥野 敏隆 尾羽 根範員 尾本 きよか 小柳 敬子 加奥 節子 加賀 輝美  
柏倉 由実 梶原 崇恵 加藤 誠 金澤 真作 金村 信明 亀井 桂太郎  
亀井 義明 亀山 香織 河内 伸江 川崎 元樹 河田 晶子 河本 敦夫  
岸野 瑛美 北川 亘 木村 芙英 木村 優里 國井 葉 久保田 一徳  
桑山 隆志 小池 良和 小暮 洋美 小柳 紀子 今野 佐智代 斉藤 シズ子  
齋藤 大輔 坂上 聡志 榊原 淳太 坂本 尚美 櫻井 早也佳 佐々木 栄司  
佐藤 綾子 佐藤 恵美 沢田 晃暢 芝 聡美 島 宏彰 志村 浩己  
下出 祐造 白井 秀明 白岩 美咲 白川 崇子 進藤 久和 杉浦 良子  
鈴木 聡 鈴木 正人 関根 憲 宗 栄治 相馬 明美 高木 理恵  
高橋 かつおる 高橋 智里 滝 克己 田中 久美子 田根 香織 淡野 宏輔  
角田 博子 鶴岡 雅彦 寺田 星乃 中川 美名子 中島 一彰 中島 一毅  
永田 彩 中野 恵一 中野 正吾 中野 賢英 中村 卓 中村 友彦  
中村 力也 西川 徹 西嶋 由衣 野間 翠 野呂 綾 ハーリー 弘子  
橋本 秀行 橋本 政典 花井 信広 林 祐二 林田 直美 坂 佳奈子  
檜垣 直幸 平井 良武 広利 浩一 福井 佳与 福島 光浩 福原 隆宏  
藤岡 和美 藤田 崇史 蓬原 一茂 古川 まどか 堀井 理絵 前田 奈緒子  
増田 慎三 舩本 法生 松田 枝里子 松本 佳子 水谷 三浩 水藤 晶子  
三塚 幸夫 宮本 智子 村上 朱里 森島 勇 森田 孝子 藪田 智範  
山川 誠 山口 倫 横田 里江子 吉田 崇 吉田 美和 渡邊 隆紀

(五十音順, 令和 6年 2月 29日現在)

日本乳腺甲状腺超音波医学会第1回春季大会

大会長 尾本 きよか

実行委員 明石 定子 志村 浩己 三塚 幸夫 桃原 美津子 長井 和佳子

乳腺甲状腺超音波医学 第13巻第2号

**Journal of Breast and Thyroid Sonology**

令和6年(2024年)5月1日発刊

編集 日本乳腺甲状腺超音波医学会 事務局 長井和佳子

発行人 日本乳腺甲状腺超音波医学会 理事長 尾本きよか

事務局 〒162-8666 東京都新宿区河田町8-1

東京女子医科大学 乳腺外科内

一般社団法人 日本乳腺甲状腺超音波医学会 (JABTS)

E-mail : [office@jabts.or.jp](mailto:office@jabts.or.jp)



日本乳腺甲状腺超音波医学会 第1回春季大会  
ランチョンセミナー1

# 乳房超音波検査の対策型検診に向けた 精度管理の重要性

日時

2024年6月2日 | 日 | 12:30-13:30

会場

パシフィコ横浜アネックスホール  
第1会場 (2F/201+202)

座長

森田 孝子 先生  
名古屋医療センター 乳腺科

演者

須田 波子 先生  
愛知乳がん検診研究会

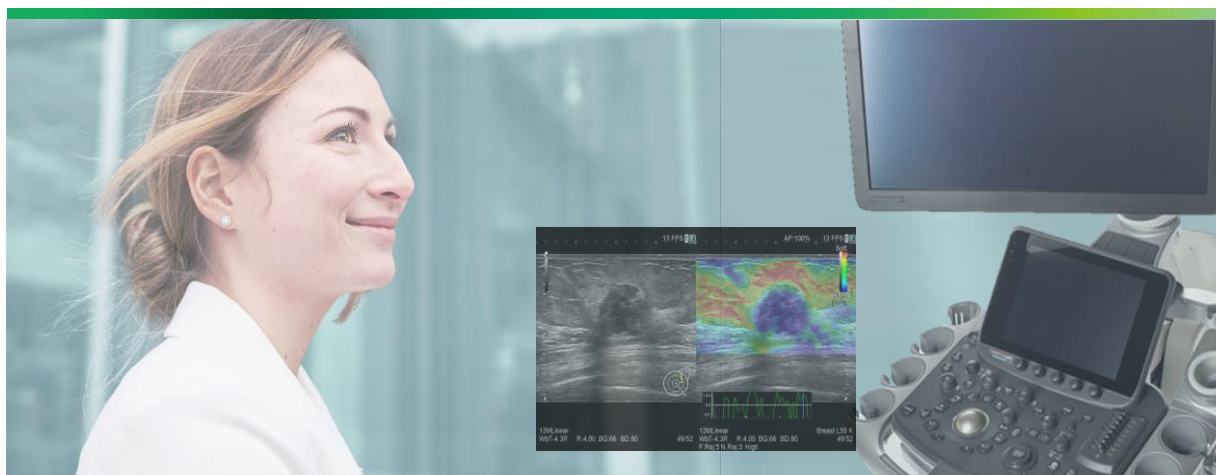
共催

日本乳腺甲状腺超音波医学会 第1回春季大会  
キヤノンメディカルシステムズ株式会社

日本乳腺甲状腺超音波医学会 第1回春季大会 ランチョンセミナー **2**

# 乳腺エラストグラフィの新たな視点

-learn from the past to shape a better future-



## 日時

2024年 **6月2日(日)** **12:30 ~ 13:30**

## 会場

第**2**会場 / パシフィコ横浜 アネックスホール 2F F203+204

## 座長

**森島 勇 先生**

柏の葉プレストクリニック 院長

## 演者

**柏倉 由実 先生**

済生会松阪総合病院 乳腺外科 医長

日本乳腺甲状腺超音波医学会 第1回春季大会

会 期：2024年5月31日(金)~6月2日(日)

会 場：パシフィコ横浜 会議センター、アネックスホール

会 長：尾本きよか先生

(自治医科大学附属さいたま医療センター 総合医学第1講座 (臨床検査部))

H P：https://jabts.jp/shunki1/

**ランチョンセミナーは  
事前申込制**となります。  
学会参加登録と同時に  
ランチョンセミナーの  
登録が可能です。詳細は  
学会HPよりご確認ください。

【学会HP】

