

Journal of Breast and Thyroid Sonology

乳腺甲状腺超音波医学



Vol.15, No.2
May 2026

日本乳腺甲状腺超音波医学会 第3回春季大会

プログラム・予稿集

原点回帰 その先へ

～基本を制する者が診断を制する～

[大会長] 明石 定子(東京女子医科大学 医学部 外科学講座乳腺外科学分野)

[会期] 2026年5月29日(金)～5月31日(日)

[会場] 東京国際フォーラム

同時開催

《日本超音波医学会第99回学術集会》

会長 古川 まどか (埼玉医科大学 国際医療センター)

《第18回日本ポイントオブケア超音波学会学術集会》

会長 小川 眞広 (日本大学医学部内科学系消化器肝臓内科学分野)

Proceedings of
The 3rd Spring Meeting of
Japan Association of Breast and Thyroid Sonology
2026.5.29-5.31 in Tokyo

日本乳腺甲状腺超音波医学会 第3回 春季大会

Proceedings of
The 3rd Spring Meeting of
Japan Association of Breast and Thyroid Sonology
2026.5.29-5.31 in Tokyo

原点回帰 その先へ
～基本を制する者が診断を制する～

■会期■

2026年5月29日(金)～31日(日)

■会場■

東京国際フォーラム

■会長■

明石 定子(東京女子医科大学 医学部外科学講座乳腺外科学分野)

■運営準備室■

獨協医科大学埼玉医療センター 放射線科内
〒343-8555 埼玉県越谷市南越谷 2-1-50
E-mail:office@jabts.or.jp

第3回春季大会 大会長 ご挨拶



大会長 明石 定子

東京女子医科大学 医学部外科学講座乳腺外科学分野 教授

この度、日本乳腺甲状腺超音波医学会 JABTS 第3回春季大会の大会長を拝命いたしました。このような貴重な機会をお与えいただきましたことに、心より御礼申し上げます。

日本乳腺甲状腺超音波医学会 JABTS では3年前から年2回の学術集会形式から春はセミナー形式で開催することとなりました。今回も第99回日本超音波医学会学術集会(JSUM)と同時開催いたします。会期は2026年5月29日(金)~31日(日)、会場は東京国際フォーラムです。

今回の JABTS 単独企画では、「原点回帰 その先へ~基本を制する者が診断を制する~」をテーマに掲げ、超音波診断の“基本”を改めて見つめ直し、その先にある新たな診断の質向上を目指します。皆様にとって、日常診療に直結する学びと、新たな視点を得られる場となることを願っております。

JABTS 単独企画(5月30日開催)

乳腺領域では「小葉癌を制する」をテーマとしました。取扱い規約第19版で変更のあった病理、超音波画像、MRI 画像、治療の4分野でそれぞれのエキスパートが、小葉癌の診断と治療に関する最新の知見を総合的に取り上げます。

甲状腺領域では、「甲状腺ガイド下穿刺診断専門資格 up-to-date」をテーマとしたセミナーを開催し、甲状腺穿刺の適応評価に必要な超音波診断に関する基礎知識と最新の知見の要点を整理します。

また、安全で確実な穿刺を行うための医療安全の基本を学ぶ機会としても、専門医やコーディネーターを目指す初学者から経験者まで幅広い層に有益な内容となっています。

JSUM × JABTS 共同企画(乳腺領域)5月29日・31日

JSUM との共同企画では、乳癌の超音波検診導入が間近に迫る中、乳腺領域における最新の議論と実践的テーマを取り上げます。技師による読影補助が導入されるにあたり、パネルディスカッション「日本乳癌学会・日本乳癌検診学会による乳房超音波読影補助制度」で、制度の概要と今後の運用方針を整理し、読影支援のあり方を多角的に検討します。

また、シンポジウムでは「乳癌超音波併用検診に向けて」をテーマに、J-START の結果報告や、実際に併用検診を行っている施設からの知見を共有し、併用検診の現状と課題、今後の展望について議論を深めます。

乳房超音波診断ガイドライン第4版増補版が丁度本大会のタイミングで発刊されますので、ガイドラインセッションで第4版増補版のコンセプトと第5版の準備状況を解説していただきます。パネルディスカッションでは「乳癌取扱い規約19版が超音波検査に与えた影響」をテーマに、規約改訂が臨床現場に及ぼす変化や診断のポイントについて議論します。さらにワークショップ「乳癌診療における超音波検査のAI技術」では企業プレゼンテーションとその活用と可能性を探ります。また、豊胸術後の超音波および画像診断に関するセッションでは、術後乳房の評価におけるポイントを整理し、実践的な診断のコツを共有します。加えて、「GTCの理解を深める」ワークショップでは、GTCの概念や臨床的意義について、基礎から応用までを体系的に学ぶ機会を提供します。

乳癌の超音波診断が大きく変わろうとしている現在ですので、参加者の役に立つプログラム構成になったのではないかと自負しています。

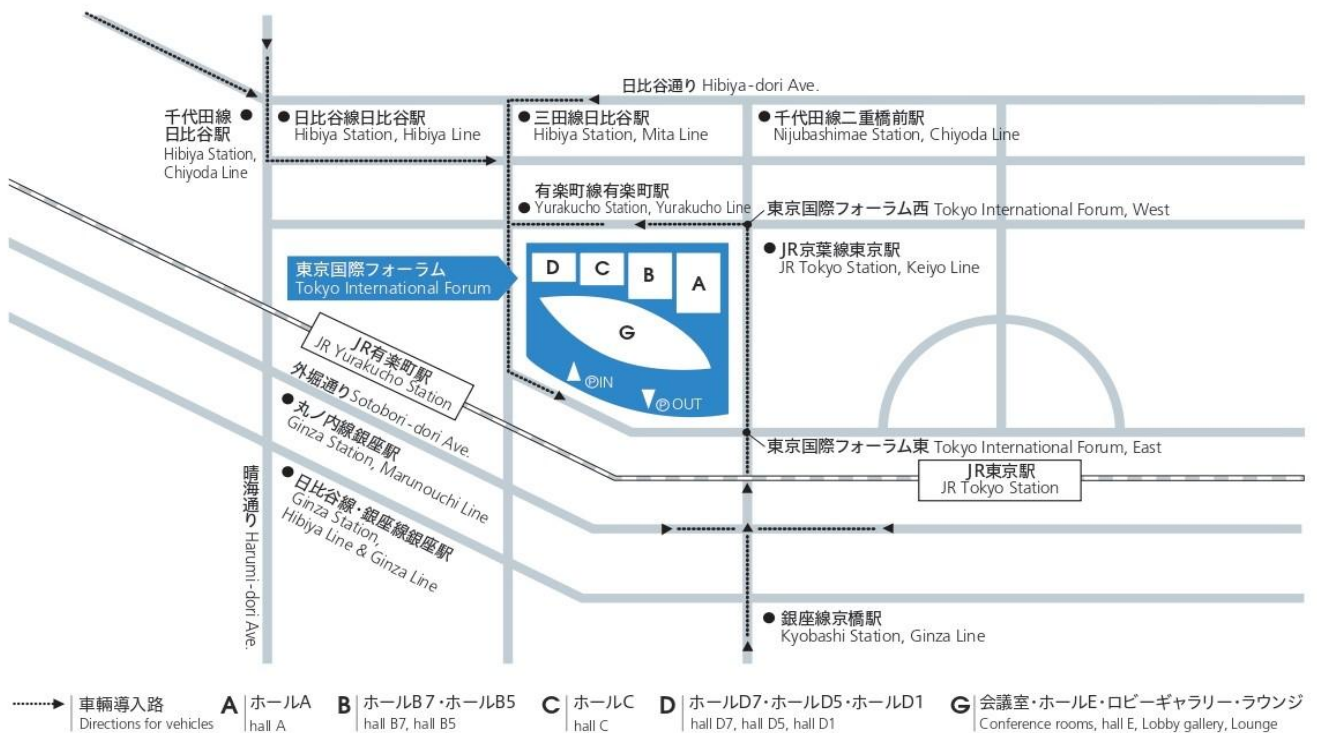
JSUM × JABTS 共同企画(甲状腺・頭頸部領域)5月29日・31日

甲状腺・副甲状腺領域では2025年5月に発行された副甲状腺機能亢進症診療ガイドライン2025(日本内分泌外科学会)においても重視されている病変の局在診断を議論する機会としてシンポジウム「超音波診断による副甲状腺局在診断の精度向上」を開催します。

多腺疾患、再発症例、腎性など特殊例も含めて検討いたします。また近年の甲状腺癌におけるがんゲノム医療の普及に伴い変化しつつある術前評価が求められる現状を考慮し、シンポジウム「甲状腺癌の分子生物学的特性と超音波所見の関連」を開催します。超音波や細胞診による診断に、分子生物学的な診断が加わることでもたらされる変化を理解し議論する機会となればと考えております。

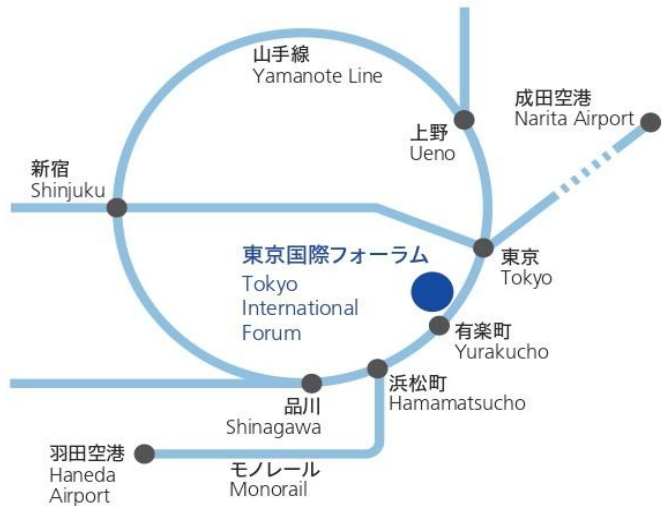
また頭頸部領域ではシンポジウム「頭頸部癌の頸部リンパ節診断」、シンポジウム「頭頸部領域における最新の超音波機器開発」、ワークショップ「頭頸部超音波検査の設定とpitfall」、パネルディスカッション「唾液腺の超音波診断」、「頭頸部超音波のハンズオンセミナー」が開催されます。いずれも本会のテーマにもある日常診療における基本から現在の課題を克服するための最新知見を盛り込んだ内容であり、初学者からエキスパートまで満足いただける内容と自負しております。

会場までの交通機関



所在地: 東京都千代田区丸の内三丁目5番1号
Location: 5-1 Marunouchi 3-chome, Chiyoda-ku, Tokyo

- | | |
|-------------------------------|--|
| JR線
JR Line | <ul style="list-style-type: none"> ●有楽町駅より徒歩1分 ●東京駅より徒歩5分
(京葉線東京駅と地下1階コンコースにて連絡) ●1-minute walk from Yurakucho Station ●5-minute walk from Tokyo Station (the concourse on the first basement floor connects with Tokyo Station on the Keiyo Line) |
| 地下鉄
Subway | <ul style="list-style-type: none"> ●有楽町駅より徒歩1分(地下1階コンコースにて連絡) ●1-minute walk from Yurakucho Station (connects to the concourse on the first basement floor) |
| 成田空港から
From Narita Airport | <ul style="list-style-type: none"> ●リムジンバスで東京駅まで80-90分 ●JR成田エクスプレスで東京駅まで53分 ●80-90minutes to Tokyo Station by limousine bus ●53minutes to Tokyo Station by Narita Express |
| 羽田空港から
From Haneda Airport | <ul style="list-style-type: none"> ●モノレール浜松町駅まで23分 ●JR浜松町駅より有楽町駅まで4分 ●23minutes by monorail to Hamamatsucho Station ●4minutes from JR Hamamatsucho Station to Yurakucho Station |



株式会社 東京国際フォーラム
〒100-0005 東京都千代田区丸の内三丁目5番1号
Tel.03-5221-9000(代) Fax.03-5221-9011
www.t-i-forum.co.jp
(ご利用について)
お申込み・お問合せ: Tel.03-5221-9050

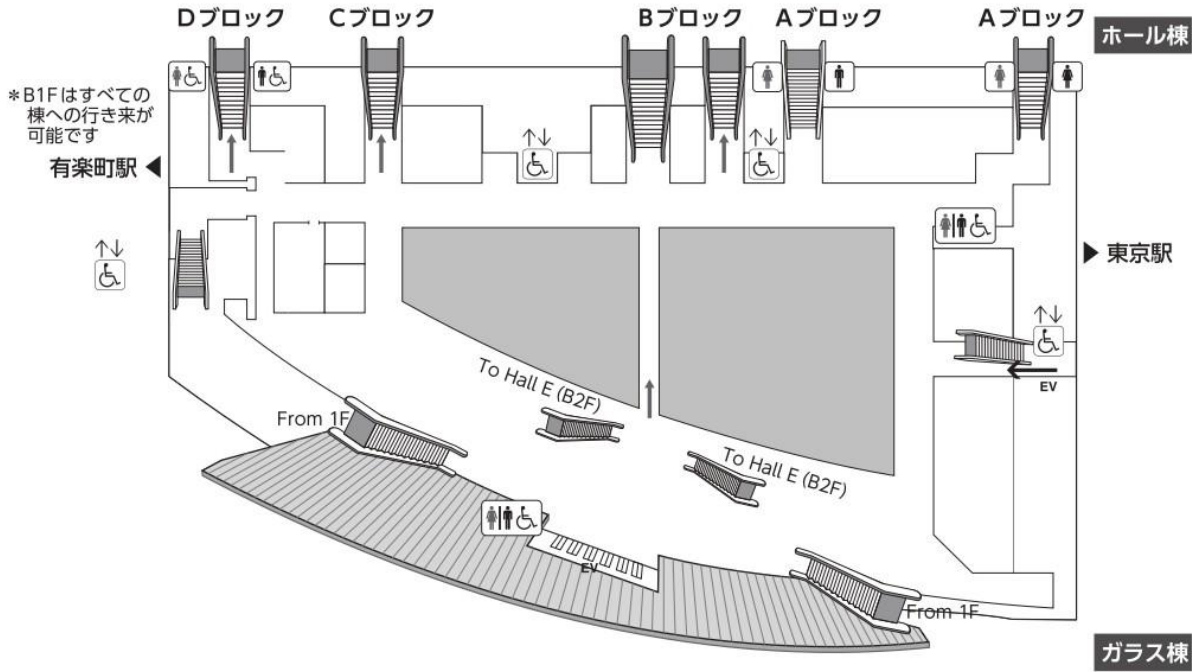
2018年6月発行

TOKYO INTERNATIONAL FORUM
5-1 Marunouchi 3-chome, Chiyoda-ku, Tokyo 100-0005, Japan
Tel: +81-(0)3-5221-9000 (Main) Fax: +81-(0)3-5221-9011
www.t-i-forum.co.jp
Inquiries (by phone): +81-(0)3-5221-9050

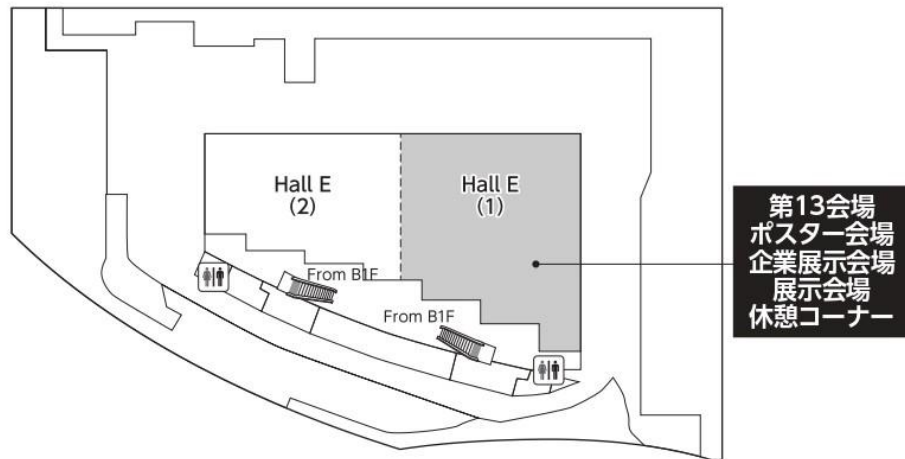
Issued June 2018

会場案内図

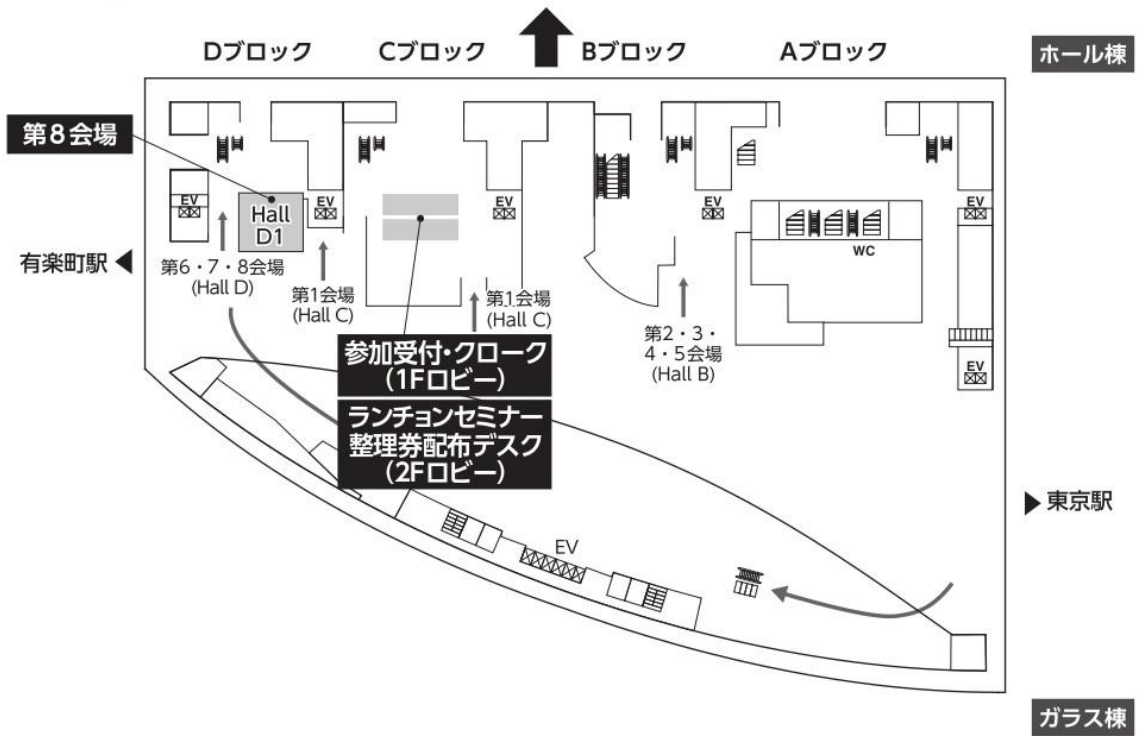
B1F



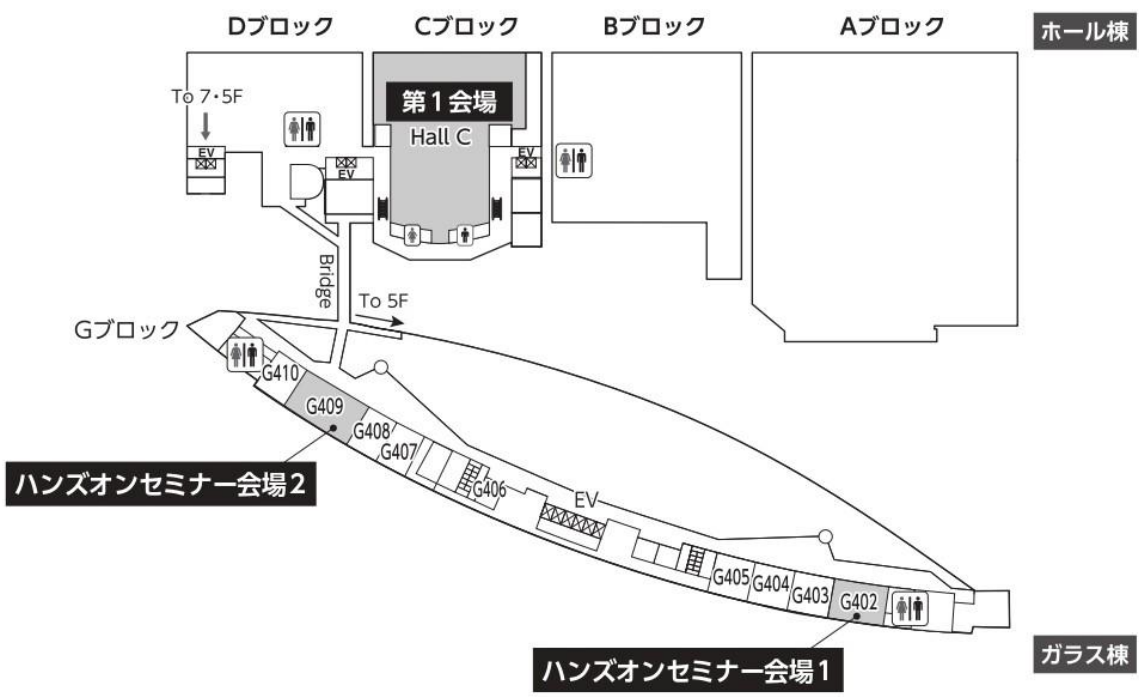
B2F

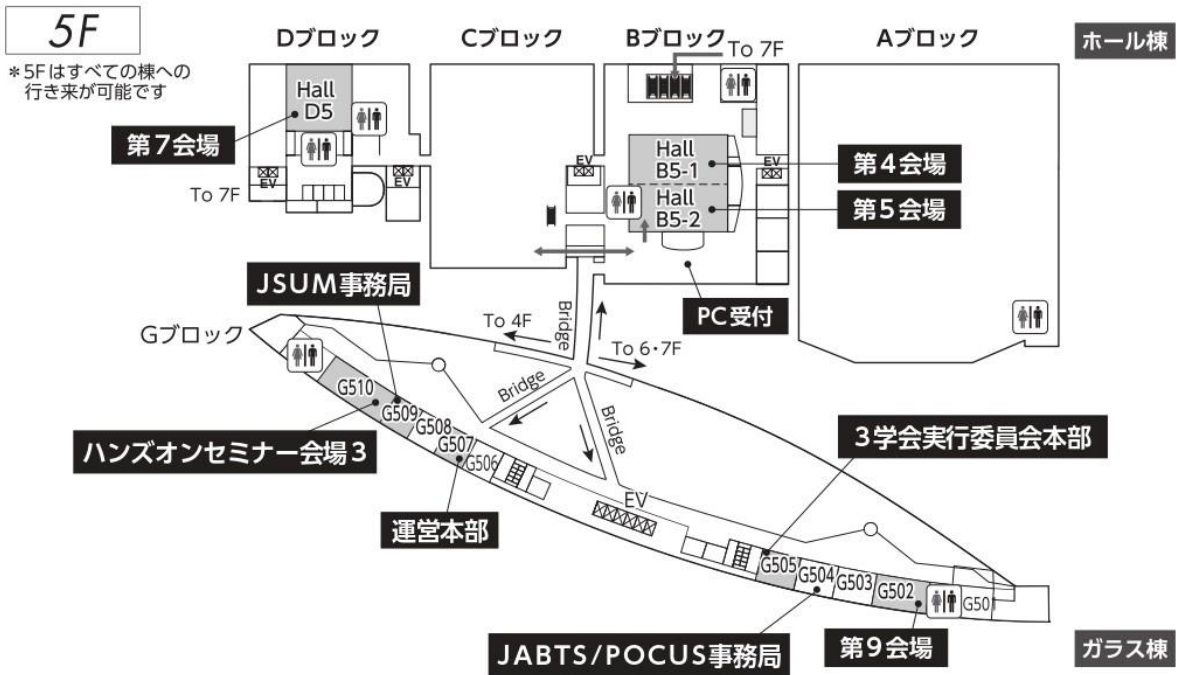


1F

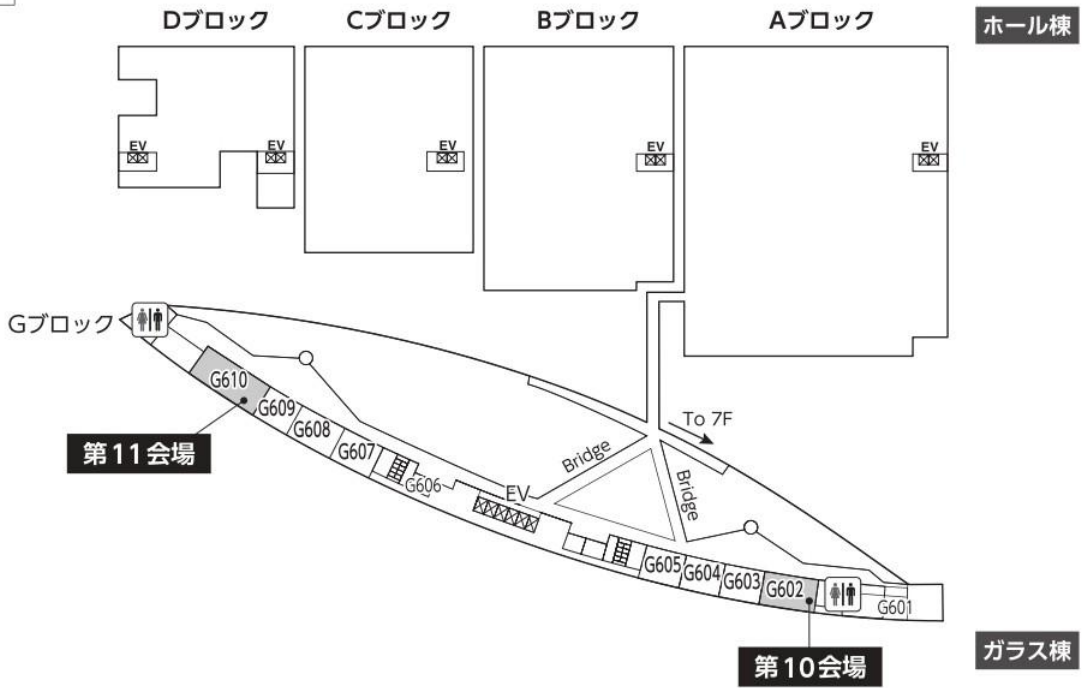


4F

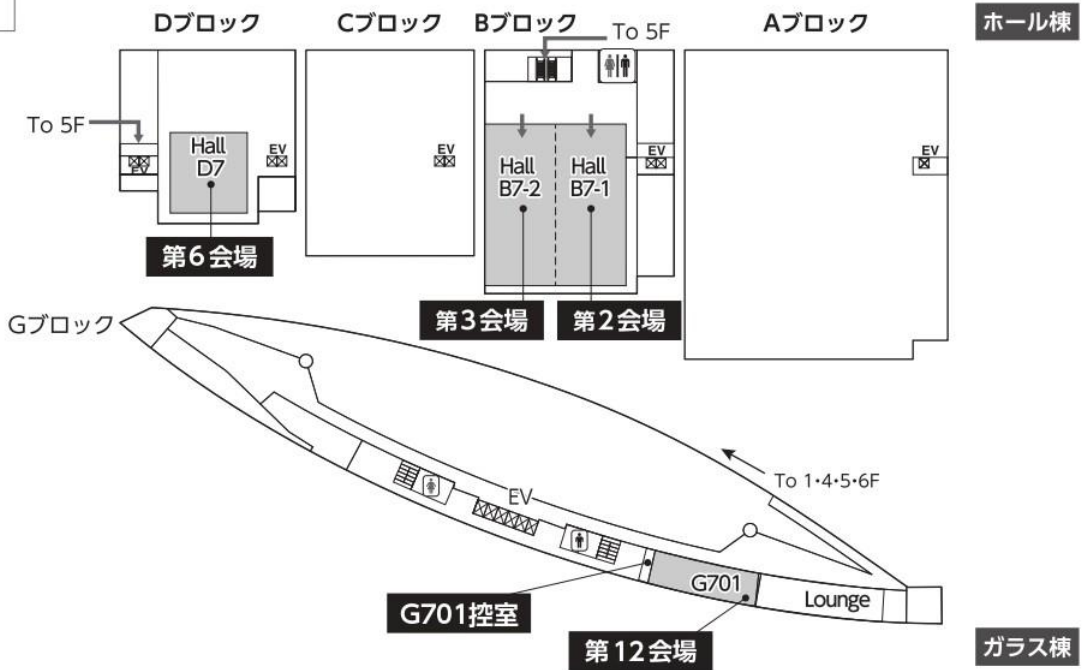




6F



7F



参加者へのご案内

1. 日程

5月29日(金) ~ 5月31日(日)

同時開催：日本超音波医学会第99回学術集会

第18回日本ポイントオブケア超音波学会学術集会

2. オンライン参加登録

- ・本学術集会ではオンライン参加登録を行います。会期中、会場での参加登録(参加費支払い)はございません。必ず事前にオンライン参加登録をお済ませください。
- ・参加登録は、[日本超音波医学会第99回学術集会のホームページ](#)からとなります。
- ・すべて共通券での発行になります。日本超音波医学会、日本乳腺甲状腺超音波医学会、日本ポイントオブケア超音波医学会のプログラムに参加できます。
- ・日本超音波医学会(JSUM)を通じての参加登録となるため、JABTS会員でも日本超音波医学会(JSUM)非会員の方は課税対象となります。2026年6月1日までに日本超音波学会(JSUM)に入会すると、初年度年会費が無料です。入会手続きは日本超音波医学会(JSUM)のホームページをご確認ください。

【JSUM 入会手続き中に参加登録を行う場合】

「会員・入会申請中の参加登録」画面より参加登録してください。その際、会員番号入力欄にはA から始まる入会申請番号を、パスワード入力欄にはご登録メールアドレスを入力してください。参加登録完了後、自動配信メールが送信されます。メールが届かない場合は、registration@macc.jp まで、以下の内容を記載してメールにてご連絡ください。

件名:「日本超音波医学会第99 回学術集会参加登録情報再送希望」

本文:[確認番号]・[氏名]・[フリガナ]・[所属]

【参加費】

カテゴリー		事前登録 4 / 1~5 / 13	通常登録 5 / 14~7 / 31
会 員	1. JSUM※ 正会員・シニア会員	20,000円(不課税)	23,000円(不課税)
	2. JSUM 準会員	15,000円(不課税)	18,000円(不課税)
	3. JSUM 正会員 (初期臨床研修医に限る*1)	無料	
	4. JSUM 学生会員 無料		
	5. JSUM 名誉会員, JSUM 功労会員		
非	6. 医師・工学系・企業関係者	23,000円 (消費税10%込み)	26,000円 (消費税10%込み)
	7. メディカルスタッフ*2	18,000円	21,000円

会 員		(消費税10%込み)	(消費税10%込み)
	8. 初期臨床研修医*1, 大学院生*1	7,000円 (消費税10%込み)	10,000円 (消費税10%込み)
	9. 学部学生*1 無料	無料	

※JSUM = 日本超音波医学会

※1, 2 各証明書を参加登録の際にアップロードしてください。

※ 1 初期臨床研修医・大学院生・学部学生:

学生証の控え, または研修指導責任者(施設長や部門長, 研修担当者など)の署名の入った証明書

※ 2 メディカルスタッフ:

氏名と臨床検査技師, 診療放射線技師, 看護師, 准看護師, 助産師, 保健師, 介護士などが記載された証明書の控え

3. 現地参加受付時間と場所

受付時間: 5月29日(金)7:30 ~ 18:30

5月30日(土)8:00 ~ 18:00

5月31日(日)8:00 ~ 15:00

受付場所: 東京国際フォーラム ホールC 1F ロビー

4. 現地受付方法

現地受付ではネームカード発券のため「QRコード」が必要です。オンライン参加登録完了後, 送信されたQRコードをプリントアウト, または, お手持ちのスマートフォンやタブレットの画面に表示し, 当日, 参加受付機にかざしてネームカードを発券してください。受付時にネームカードホルダーをお渡しいたしますので, 学術集會会場内ではネームカードの着用をお願いいたします。

5. 各種認定更新単位について

<資格更新クレジットについて>

本学術集會における出席及び発表は下記の資格更新の対象となります。

・日本超音波医学会(認定超音波専門医30単位・認定超音波検査士25単位)

・日本乳癌学会

・日本内分泌外科学会

・日本甲状腺外科学会

*更新単位の証明となりますので, 参加証は大切に保管してください。

再発行には一切応じられませんのでご注意ください。

6. ランチョンセミナーについて

ランチョンセミナー整理券(弁当券)を各セミナー開催日当日, 下記の時間帯に先着順で配布し, 整理券をお持ちの方から優先的にご入場いただきます。整理券はセミナー開始時間に無効となりますので, お早めに会場へお越しください。

配布時間: 5月29日(金)7:30 ~ 11:30

5月30日(土)8:00 ~ 11:30

5月31日(日)8:00 ~ 11:30

場 所: 東京国際フォーラム ホールC 2F ロビー

7. クローク

受付期間: 5月29日(金)7:30 ~ 19:00

5月30日(土)8:00 ~ 20:45

5月31日(日)8:00 ~ 15:30

場 所: 東京国際フォーラム ホールC 1F ロビー

8. ファイヤーサイドトーク

開催日時: 5月30日(土)18:30 ~ 20:30

会 場: 第2・3 会場(東京国際フォーラム ホール棟7F ホールB 7)

参 加 費: 無料

9. 企業展示会

開催日時: 5月29日(金)9:00 ~ 18:00

5月30日(土)9:00 ~ 18:00

5月31日(日)9:00 ~ 15:00

会 場: 東京国際フォーラム ホール棟B 2F ホールE 1

10. 託児サービス

学会場内に託児所を設置いたします。

利用を希望される方は, 日本超音波医学会第99回学術集会ホームページより詳細をご確認のうえ, お申し込みください。

11. お問い合わせ先

日本乳腺甲状腺超音波医学会事務局

office@jabts.or.jp

発表者へのご案内

◆口頭発表の方へ

1. 発表にはPC のみ使用できます。発表用データは、下記「PC 発表用データ作成上のお願い」を参照して作成してください。
2. 講演には専門的な略語を使用せず、医学系(M 側)と工学系(E 側)の双方が相互に理解し合えるように、十分配慮してください。
3. ご発表セッションの30 分前までにPC 受付にて試写・受付をお済ませのうえ、各会場左前方の次演者席にご着席ください。
4. 時間厳守のうえ、発表と質疑、討論は座長の指示に従ってください。割り当て時間は下記のとおりです。

セッション名	講演時間	質疑時間	合計時間
奨励賞候補演題	8分	7分	15分
一般演題(口演)・新人賞口演	7分	3分	10分
上記外のプログラム	運営準備室から個別に詳細をお知らせします		

各セッションにて計時を行います。終了1 分前に黄ランプ、終了時間に赤ランプが点灯しますので、発表時間の目安としてください。

< PC 受付 >

受付時間: 5 月29 日(金)7:30 ~ 18:30

5 月30 日(土)8:00 ~ 18:00

5 月31 日(日)8:00 ~ 15:00

場 所: 東京国際フォーラム ホール棟5 F ホールB 5 ロビー

< PC 発表用データ作成上のお願い >

発表データは以下の要領で作成してください。

1. 利用可能なパソコンについて

- ・ Windows の場合:データはご自身のPC またはUSB メモリ等のメディア、どちらを持参いただいてもかまいませんが、動画がある場合は必ずご自身のPC を持参してください。
- ・ Macintosh の場合:必ずご自身のPC を持参してください。Macintosh で作成されたデータのUSB メモリ等のメディアによる持ち込みには対応できません。
- ・ 「発表者ツール」機能のご使用はできません。
- ・ タブレット(iPad 等)は使用できません。

2. 音声について

- ・ 音声出力に対応します。

3. 利益相反について

利益相反の有無、ある場合には企業名を必ず開示してください。

詳細は本学術集会ホームページの「利益相反について」をご参照ください。

4. メディアでデータを持参する場合(Windows のみ)

- ・事務局で用意するPC はWindows のみ, PowerPoint のバージョンは2021 です。
画面のサイズは16:9 を推奨しますが4:3 でも対応可能です。
- ・文字化けを防ぐため, フォントはOS 標準のものを使用してください。
例) Century, Century Gothic, Times New Roman, MS 明朝, MSP 明朝, MS ゴシック,
MSP ゴシック
- ・発表データの総量制限はとくに設けませんが, 決められた発表時間内に発表が終了するようご配慮ください。
- ・ご使用いただけるメディアはUSB メモリのみです。
- ・発表データファイル名は「演題番号+筆頭著者氏名.pptx」としてください。
- ・メディアを介したウイルス感染を防ぐため, 最新のウイルス駆除ソフトでチェックしてください。
- ・発表時には演台上のシステムを使用してお自身で操作してください。
- ・発表データは, 会期終了後に消去します。

5. PC を持参する場合(Windows, Mac)

- ・外部出力可能なPC を持参してください。
- ・会場に用意するケーブルコネクタの形状はHDMI のみです。
- ・変換が必要な場合, 付属アダプターは各自持参してください。
- ・「発表者ツール」機能のご使用はできません。
- ・ご発表セッションの30 分前までにPC 受付にて試写, 動画・音声の再生を確認してください。
- ・発表終了後は直ちにPC を各会場のPC オペレーター席より引き取ってください。
- ・必ずAC アダプター(電源コード)を持参してください。
- ・発表会場ではデータは修正いただけません。
- ・必ずバックアップデータを用意してください。
- ・発表時には演台上のシステムを使用してお自身で操作してください。

◆ポスター発表の方へ

発表時間: 発表5 分, 質疑2 分, 計7 分

会 場: 東京国際フォーラム ホール棟B 2 F ホールE 1

1. ポスター掲示, 撤去時間

掲示 5 月29 日(金) 9:00 ~ 12:00

発表 5 月29 日(金)14:00 ~ 15:00

5 月30 日(土)14:00 ~ 15:00

撤去 5 月30 日(土)15:00 ~ 18:00

※掲示時間にご自身の演題番号のパネルにポスターを掲示してください。

※ポスター演者の受付はございません。

※ 撤去時間以降, 引き取りのないポスターは, 運営準備室で処分いたしますのでご了承ください。

2. ポスター掲示方法

- ・ パネルの規格に収まるように発表内容のポスターをご準備ください。
- ・ 「演者氏名・所属・演題名」はパネル上部(縦 20 cm ×横70 cm)内に収まるようにご自身でご用意ください。
- ・ 「演題番号」と画鋏は運営準備室で用意いたします。
- ・ 利益相反の有無, ある場合には企業名を必ず開示してください。詳細は本学術集会ホームページの「利益相反について」をご参照ください。

座長へのご案内

◆口頭発表の座長の方へ

ご担当セッションの20分前までに、会場右前方の「次座長席」にご着席ください。

各演題の割り当て時間は下記のとおりです。セッションの終了が遅れないよう進行してください。

セッション名	講演時間	質疑時間	合計時間
奨励賞候補演題	8分	7分	15分
一般演題(口演)・新人賞口演	7分	3分	10分
上記外のプログラム	運営準備室から個別に詳細をお知らせします		

終了1分前に黄ランプ、終了時間に赤ランプが点灯しますので、発表時間の目安としてください。

◆ポスター発表の座長の方へ

ご担当セッションの20分前までに、ポスター会場(東京国際フォーラム ホール棟B 2F ホールE 1)の「ポスター座長受付」にお越しください。

各演題の割り当て時間は、発表5分、質疑2分、計7分です。セッションの終了が遅れないよう進行してください。

タイムスケジュール 5月29日(金)

	第4会場	第5会場	第6会場	ポスター
	ホール B5-1	ホール B5-2	ホール D7	ホール E1
	ホール棟 5F		ホール棟 7F	ホール棟 B2F
8:00			8:25 JABTS 春季大会 開会式	
9:00		8:30 OD 共同企画 パネルディスカッション 頭頸部 「唾液腺腫瘍の診療プロセスに 頭頸部超音波をどう使うか?」 佐藤雄一郎 / 松田枝里子	8:30 OD 共同企画 パネルディスカッション 乳腺① 「乳癌取扱い規約 19 版が超音波 検査に与えた影響」 山口 倫 / 島 宏彰	
10:00			10:10 OD 共同企画 ワークショップ 乳腺① 「乳癌診療における超音波検査の AI 技術」 三塚 幸夫 / 久保田一徳	
11:00	10:40 OD 共同企画 シンポジウム 頭頸部① 「頭頸部領域における最新の超音波機 器開発」 富岡 利文 / 吉田 真夏			
12:00		12:00 ランチョンセミナー3 GE ヘルスケアファーマ 株式会社	12:00 ランチョンセミナー4 キヤノンメディカルシステムズ 株式会社	
13:00			13:10 OD 共同企画 シンポジウム 乳腺 「乳癌超音波併用検診に向けて」 亀井桂太郎 / 石田 孝宣	14:00 共同企画 ポスター発表 乳腺 藤岡 友之
14:00				
15:00	14:45 共同企画 シンポジウム OD 甲状腺・副甲状腺① 「甲状腺癌の分子生物学的特性と超音 波所見の関連」 廣川 満良 / 福島 光浩		14:45 アフタヌーンセミナー アプヴィ合同会社 アラガン・エステティクス	
16:00			15:50 共同企画 一般口演 乳腺 「乳腺①」 中村 卓 / 村上 朱里	
17:00	16:20 OD 共同企画 シンポジウム 甲状腺・副甲状腺② 「超音波診断による副甲状腺局在 診断の精度向上」 北川 亘 / 進藤 久和		16:45 共同企画 一般口演 乳腺 「乳腺②」 櫻井 健一 / 岩本 奈織子	
18:00				

OD オンデマンド配信あり

タイムスケジュール 5月30日(土)

	第3会場	第6会場	第7会場	ポスター	
	ホール B7-2	ホール D7	ホール D5	ホール E1	
	ホール棟 7F		ホール棟 5F	ホール棟 B2F	
8:00		JABTS 春季大会 乳腺		JABTS 春季大会 甲状腺	
9:00		8:30 「小葉癌の病理を制す」 坂東 裕子 / 伊藤 吾子	8:30 「甲状腺超音波ガイド下穿刺診断専門資格について」 佐々木 栄司		
10:00		9:35 「小葉癌の超音波像を制す」 渡辺 隆紀 / 角田 博子	9:30 「甲状腺結節の超音波所見の評価方法のコツ」 鈴木 眞一		
11:00	10:10 OD 共同企画 シンポジウム 頭頸部② 「頭頸部癌の 頸部リンパ節診断」 藤本 保志 / 橋本 香里	10:40 「小葉癌の画像診断を制す」 奥野 敏隆 / 白岩 美咲	10:20 「穿刺吸引細胞診の適応と細胞診成功の鍵」 志村 浩己		
12:00		12:00 ランチョンセミナー8 ギリアド・サイエンズ株式会社	12:00 ランチョンセミナー9 富士フイルムメディカル株式会社		
13:00		13:10 「小葉癌の治療を制す」 青山 圭 / 二村 学	13:10 「甲状腺穿刺における医療安全」 北川 亘		
14:00			13:40 「甲状腺穿刺による合併症」 滝 克己	14:00 共同企画 ポスター発表 甲状腺・頭頸部 井口 研子 平 憲吉郎	
15:00		14:20 アフタヌーンセミナー エグザクトサイエンス株式会社	14:10 「甲状腺穿刺におけるコーディネーターの役割 (穿刺サンプルの取り扱い・介助方法等)」 中野 賢英		
16:00		15:20 「乳房超音波診断ガイドライン第4版増補版改訂ポイント」 明石 定子 / 亀井 義明			
18:00		17:20 共同企画 一般口演 頭頸部 齋藤 大輔 / 下出 祐造	17:20 共同企画 一般口演 甲状腺 伊澤正一郎 / 松本 佳子		
18:30~ ファイヤーサイドトーク ホール棟7F 第2会場・第3会場			OD オンデマンド配信あり		

タイムスケジュール 5月31日(日)

	第6会場	第7会場
	ホールD7	ホールD5
	ホール棟7F	ホール棟5F
8:00		
9:00	8:30 OD 共同企画 パネルディスカッション 乳腺② 「日本乳癌学会・日本乳癌検診学会による 乳房超音波読影補助制度」 植松 孝悦 / 尾羽根範員	
10:00		
11:00	10:10 OD 共同企画 ワークショップ 乳腺② 「GTCの理解を深める」 中島 一毅 / 何森亜由美	10:40 OD 共同企画 ワークショップ 頭頸部 「頭頸部超音波検査の pitfall と機器設定」 門田 伸也 / 堂西 亮平
12:00		
13:00	12:00 ランチョンセミナー11 GEヘルスケア・ジャパン株式会社	12:00 ランチョンセミナー12 キヤノンメディカルシステムズ株式会社
14:00		
15:00		
16:00		
17:00		
18:00		

OD オンデマンド配信あり

プログラム

JABTS春季大会

5月30日 (土)

第6会場 (東京国際フォーラム ホール棟7 F ホールD 7)

【乳腺領域】①

8:30 - 9:30

座長：坂東 裕子 (筑波大学臨床医学系乳腺甲状腺内分泌外科)
伊藤 吾子 (日立製作所日立総合病院乳腺甲状腺外科)

小葉癌の病理を制す

堀井理絵
聖マリアナ医科大学病理学 (診断病理)

【乳腺領域】②

9:35 - 10:35

座長：渡辺 隆紀 (国立病院機構仙台医療センター乳腺外科)
角田 博子 (聖路加国際病院放射線科)

小葉癌の超音波像を制す —乳癌取扱い規約第19 版と病理対比から理解する—

石部洋一
水島協同病院外科

【乳腺領域】③

10:40 - 11:40

座長：奥野 敏隆 (神戸市立西神戸医療センター乳腺外科)
白岩 美咲 (独立行政法人国立病院機構姫路医療センター放射線診断科)

小葉癌の画像診断を制す

片岡正子
京都大学医学部附属病院先制医療・生活習慣病研究センター

【乳腺領域】④

13:10 - 14:10

座長： 青山 圭 (東京女子医科大学乳腺外科)
二村 学 (岐阜大学医学部附属病院乳腺外科)

浸潤性小葉癌の新たな治療ストラテジーの展望

黒住 献, 荻野美里, 中澤祐子, 田邊恵子, 及川麻由, 赤岩柚里奈,
牛久保千晴, 尾林紗弥香
群馬大学大学院医学系研究科総合外科学講座

【乳腺領域】⑤

15:20 - 16:00

座長： 明石 定子 (東京女子医科大学乳腺外科)
亀井 義明 (愛媛大学医学部附属病院乳腺センター)

乳房超音波診断ガイドライン第4 版増補版 改訂ポイント

中島一毅^{1, 2, 3}

¹ JABTS 乳腺用語診断基準委員会, 乳房超音波診断ガイドライン改訂小委員会,

² 川崎医科大学総合医療センター外科, ³ 川崎医科大学総合外科学

第7会場 (東京国際フォーラム ホール棟5F ホールD5)

【甲状腺領域】①

8 : 30 - 8 : 55

座長 : 佐々木栄司 (昭和医科大学甲状腺センター)

JABTS 甲状腺超音波ガイド下穿刺診断専門資格について

滝 克己

富士吉田市立病院内分泌・糖尿病内科

【甲状腺領域】②

9 : 00 - 9 : 25

座長 : 滝 克己 (富士吉田市立病院内分泌・糖尿病内科)

甲状腺結節診断基準改訂案について

鈴木眞一^{1, 2}

¹ JCHO 二本松病院, ² 福島県立医科大学甲状腺内分泌学講座

【甲状腺領域】③

9 : 30 - 10 : 15

座長 : 鈴木 眞一 (JCHO二本松病院 / 福島県立医科大学甲状腺内分泌学講座)

甲状腺結節の超音波所見の評価方法のコツ

志村浩己

福島県立医科大学医学部臨床検査医学講座

【甲状腺領域】④

10:20 - 11:05

座長：志村 浩己 (福島県立医科大学医学部臨床検査医学講座)

穿刺吸引細胞診の適応と細胞診成功の鍵

檜垣直幸

野口記念会野口病院内科

【甲状腺領域】⑤

11:10 - 11:55

座長：檜垣 直幸 (野口記念会野口病院内科)

甲状腺太針生検(CNB) の適応と実施方法および注意点

中野賢英

昭和医科大学横浜市北部病院外科・甲状腺センター

【甲状腺領域】⑥

13:10 - 13:35

座長：北川 亘 (伊藤病院外科)

甲状腺穿刺における医療安全

滝 克己

富士吉田市立病院内分泌・糖尿病内科

【甲状腺領域】⑦

13:40 - 14:05

座長： 滝 克己 (富士吉田市立病院内分泌・糖尿病内科)

甲状腺穿刺吸引細胞診の合併症

北川 亘

伊藤病院外科

【甲状腺領域】⑧

14:10 - 15:55

座長： 中野 賢英 (昭和医科大学横浜市北部病院外科・甲状腺センター)

甲状腺穿刺におけるコーディネーターの役割 (穿刺サンプルの取り扱い・介助方法等)

佐々木栄司¹, 志村浩己², 福島光浩¹, 福成信博¹

¹ 昭和医科大学横浜市北部病院甲状腺センター, ² 福島県立医科大学臨床検査学講座

プログラム（共同企画）

5月29日（金）

プログラム

共同企画

5月29日（金）

第4会場（東京国際フォーラム ホール棟5F ホールB5-1）

【シンポジウム】 頭頸部①

10:40 - 11:40

頭頸部領域における最新の超音波機器開発

座長： 富岡 利文（国立がん研究センター東病院頭頸部外科医療機器開発推進部）

吉田 真夏（聖隷横浜病院耳鼻咽喉科）

頭頸部スクリーニングを支援する自動超音波検査ロボット

津村遼介¹，富岡利文²，葭仲 潔¹

¹ 産業技術総合研究所健康医工学研究部門，² 国立がん研究センター東病院頭頸部外科

医工連携技術を活用した遠隔超音波技術指導支援システムの検討

下出祐造^{1, 2}，北村守正²，出原立子³，古川まどか^{4, 5}，辻 裕之⁶

¹ 公立穴水総合病院耳鼻咽喉科，² 金沢医科大学頭頸部外科学講座，

³ 金沢工業大学メディア情報学科，⁴ 愛知医科大学耳鼻咽喉科頭頸部外科，

⁵ 昭和医科大横浜市北部病院甲状腺センター，⁶ 浅ノ川総合病院耳鼻咽喉科

小児耳鼻咽喉科領域における低侵襲画像機器の活用と開発の取り組み

野田昌生，福原隆宏，伊藤真人

自治医科大学耳鼻咽喉科・小児耳鼻咽喉科

超音波機器による音声分析ソフトの開発

福原隆宏

自治医科大学耳鼻咽喉科

【シンポジウム】 甲状腺・副甲状腺①

14:45 - 16:15

甲状腺癌の分子生物学的特性と超音波所見の関連

座長： 廣川 満良（隈病院病理診断科）

福島 光浩（昭和医科大学横浜市北部病院外科・甲状腺センター）

遺伝子異常を背景とした甲状腺癌の組織分類の考え方

千葉知宏^{1, 2}，山崎奈緒子¹，井上典仁²

¹ がん研究会有明病院細胞診断部，² がん研究会有明病院病理部

甲状腺腫瘍の主な遺伝子変異と超音波像の関連

廣川満良

隈病院病理診断科

超音波画像から遺伝子変異を探る

中野賢英¹, 福成信博¹, 佐々木栄司¹, 塚本大樹¹, 坂上聡志¹, 國井 葉¹, 福島光浩¹,
亀山香織^{1, 2}

¹ 昭和大学横浜市北部病院甲状腺センター, ² 昭和大学横浜市北部病院臨床病理診断科

【シンポジウム】 甲状腺・副甲状腺② 16:20 – 17:50

超音波診断による副甲状腺局在診断の精度向上

座長：北川 亘（伊藤病院外科）

進藤 久和（やました甲状腺病院外科）

甲状腺・副甲状腺専門病院における副甲状腺疾患の超音波診断

佐藤伸也, 進藤久和, 山下弘幸

やました甲状腺病院外科

家族性副甲状腺機能亢進症の超音波診断

岩館 学^{1, 2}, 塩 功貴², 松本佳子², 鈴木 聡², 水沼 廣², 鈴木眞一³, 古屋文彦²

¹ 南相馬市立総合病院外科, ² 福島県立医科大学甲状腺内分泌学講座,

³ JCHO 二本松病院外科

副甲状腺腺腫の超音波局在診断における検出困難因子の解析

宮本智子

神甲会隈病院臨床検査科

第5会場（東京国際フォーラム ホール棟5F ホールB5-2）

【パネルディスカッション】 頭頸部

8 : 30 - 10 : 00

唾液腺腫瘍の診療プロセスに頭頸部超音波をどう使うか？

座長： 佐藤雄一郎（日本歯科大学新潟生命歯学部耳鼻咽喉科学）

松田枝里子（鳥取大学医学部附属病院耳鼻咽喉・頭頸部外科）

唾液腺腫瘍の超音波所見による診断

松田枝里子，堂西亮平，平憲吉郎，服部結子，藤原和典

鳥取大学医学部附属病院耳鼻咽喉・頭頸部外科

唾液腺腫瘍の超音波ガイド下穿刺吸引細胞診による診断

松尾美央子

九州大学病院耳鼻咽喉・頭頸部外科

手術の意思決定における超音波の役割

橋本香里，門田伸也

独立行政法人国立病院機構四国がんセンター頭頸科・甲状腺腫瘍科

第6会場（東京国際フォーラム ホール棟7F ホールD7）

【パネルディスカッション】 乳腺①

8 : 30 - 10 : 00

乳癌取り扱い規約19 版が超音波検査に与えた影響

座長： 山口 倫（長崎大学病院乳腺センター/ 病理診断科・病理部）
島 宏彰（札幌医科大学医学部外科学講座乳腺・内分泌外科学分野）

「肉眼型分類」「浸潤形態と間質量」の考え方使い方

山口 倫
長崎大学病院乳腺センター/ 病理診断科・病理部

乳癌取り扱い規約19 版が精検超音波検査に与えた影響

久保田一徳
獨協医科大学埼玉医療センター放射線科

乳房超音波診断ガイドラインへの影響

太田裕介, 中島一毅, 水藤晶子
川崎医科大学総合医療センター外科

乳癌取り扱い規約第19 版と乳房超音波検査

稲垣麻美
いながき乳腺クリニック乳腺外科

【ワークショップ】 乳腺①

10 : 10 - 11 : 40

乳癌診療における超音波検査のAI 技術

座長： 三塚 幸夫（東邦大学医療センター大森病院臨床生理機能検査部）
久保田一徳（獨協医科大学埼玉医療センター放射線科）

超音波画像の高画質化と検査サポート機能

渡邊哲夫, 佐東佑子, 藤井信彦
富士フイルム株式会社メディカルシステム開発センター

ARIETTA 850 DeepInsight およびeScreening の使用感

柏倉由実
済生会松阪総合病院乳腺外科

乳腺領域におけるリアルタイム構造物検出技術

高田優子, 吉田哲也
キャノンメディカルシステムズ超音波事業部超音波開発部

乳房超音波Smart Area Indication (S.A.I.) 検出支援機能の臨床的有用性と課題

何森亜由美
香川医療生活協同組合高松平和病院乳腺外科

機械学習モデルを用いた画像プリセット自動選択機能の開発

谷川俊一郎
GE ヘルスケア・ジャパン株式会社超音波製品開発部

機械学習を用いた超音波画像調整および適正断面取得支援システムの検討

小川真広¹, 谷川俊一郎², 橋本 浩²
¹ 日本大学医学部内科学系消化器肝臓内科学分野, ² GE ヘルスケアジャパン超音波製品開発部

METIS Eye を活用した乳癌検診における精密検査の要否の判定支援について

山並憲司
Smart Opinion Inc.

AI システムを用いた乳癌超音波画像におけるBI-RADS4a 以上病変の検出率の検討

竹下春香¹, 塚田美郎¹, 宗 瑞葵¹, 水島 圭¹, 横江隆道², 永山愛子², 関 朋子²,
高橋麻衣子², 林田 哲², 陣崎雅弘¹
¹ 慶應義塾大学医学部放射線科学教室（診断）, ² 慶應義塾大学医学部外科学教室（乳腺）

【シンポジウム】 乳腺

13:10 - 14:40

乳癌超音波併用検診に向けて

座長： 亀井桂太郎（日本赤十字社愛知医療センター名古屋第二病院乳腺外科）
石田 孝宣（東北公済病院乳腺外科）

J-START が示す超音波併用乳がん検診の有効性と課題

原田成美¹, 鈴木昭彦², 石田孝宣¹, 大内憲明¹
¹ 東北大学大学院医学系研究科乳腺・内分泌外科,
² 東北医科薬科大学医学部乳腺・内分泌外科

マンモグラフィ・超音波検査分離併用総合判定の経験から

阿部聡子¹, 森久保寛¹, 大橋由貴², 徳原純子², 大塚好美², 黒川徳子², 渡邊朋子²,
斉藤シヅ子²
¹ 栃木県保健衛生事業団医療局, ² 栃木県保健衛生事業団臨床検査二課

札幌市における超音波検査を併用した乳がん検診の取り組み

佐藤恵美^{1, 2}, 黒蕨邦夫³, 白井秀明⁴, 島 宏彰⁵, 高橋将人⁶
¹ 北海道大学病院医療技術部放射線部門, ² 北海道大学病院超音波センター,
³ 日本医療大学保健医療学部診療放射線学科, ⁴ 札幌ことに乳腺クリニック,
⁵ 札幌医科大学乳腺・内分泌外科, ⁶ 北海道大学病院乳腺外科

超音波併用検診における総合判定の役割と教育・研修システム

広利浩一

兵庫県立がんセンター乳腺外科

【一般口演】 乳腺

15:50 - 16:40

乳腺①

座長： 中村 卓（札幌医科大学医学部外科学講座乳腺・内分泌外科学分野）

村上 朱里（愛媛大学医学部附属病院乳腺センター）

乳腺-001 造影超音波検査による乳癌病巣内部の不均一性の描出と高悪性度部位hypoxia 帯の推測

榊原淳太¹, 池田純一郎², 那須克宏³, 高田 護¹, 横溝十誠⁴, 寺中亮太郎¹, 藤本浩司¹,
長嶋 健¹, 大塚将之¹

¹ 千葉大学臓器制御外科学, ² 千葉大学診断病理学, ³ 千葉大学画像診断・放射線腫瘍学,

⁴ 医療法人社団十誠会川上診療所乳腺外科

乳腺-002 当院における造影超音波（CEUS）による手術方針決定：5 症例の検討

山崎宏和¹, 金澤真作²

¹ コミュニティーホスピタル甲賀病院乳腺外科, ² 公立岩瀬病院乳腺外科

乳腺-003 乳房造影超音波における造影到達時間と心拍数の関連

中村 卓¹, 島 宏彰¹, 近藤裕太¹, 穴澤貴行^{1, 2}

¹ 札幌医科大学外科学講座乳腺・内分泌外科学分野,

² 札幌医科大学外科学講座消化器外科学分野

乳腺-004 トリプルネガティブ乳癌の術前化学療法の効果判定における超音波検査の有用性

池田達彦, 前田祐佳, 前ゆうき, 神野浩光

帝京大学医学部外科学講座

乳腺-005 Solid papillary carcinoma の超音波所見と予後

森田孝子^{1, 3}, 須田波子¹, 遠藤登喜子^{2, 3}

¹ 名古屋医療センター乳腺科, ² 名古屋医療センター放射線科, ³ 東名古屋病院乳腺外科

乳腺②

座長： 櫻井 健一（日本歯科大学附属病院乳腺内分泌外科）

岩本奈緒子（駒込病院外科（乳腺））

乳腺-006 検診マンモグラフィで要精査となった皮膚病変の3 症例

横田里江子¹, 後藤由香², 大熊綺乃¹, 小林英里佳¹

¹ 聖マリアンナ医科大学病院超音波診療技術部 超音波センター,

² 聖マリアンナ医科大学附属研究所プレスト&イメージング先端医療センター附属クリニック

乳腺-007 石灰化が腫瘍描出に有用であった粘液癌の一例

日比野祥子¹, 山下雅子², 東 千尋², 小島玲那², 福留寿生³, 柴田 瞳¹, 東 薫¹, 古川明美¹

¹ 三重県立総合医療センター中央検査部, ² 三重県立総合医療センター乳腺外科,

³ 三重県立総合医療センター病理診断科

乳腺-008 カテゴリー5 の充実性病変と判定された乳房濃縮嚢胞の一例

金澤真作¹, 車谷朋美², 宍戸悦子², 木戸裕勝², 吉川誠一²

¹ 公立岩瀬病院乳腺外科, ² 公立岩瀬病院臨床検査科

乳腺-009 長期経過観察にて自然縮小を認めた乳房内神経鞘腫の1 例

宇津野芳彦¹, 角田博子¹, 八木下和代¹, 向井紀代子¹, 鹿股直樹², 吉田 敦³, 山城恒雄¹

¹ 聖路加国際病院放射線科, ² 聖路加国際病院病理診断科, ³ 聖路加国際病院乳腺外科

ポスター会場（東京国際フォーラム ホール棟B2F ホールE1）

一般ポスター 乳腺

14:00 - 15:00

乳腺

座長：藤岡 友之（獨協医科大学埼玉医療センター放射線科）

乳腺-P001 超音波検診で発見された同時性片側3 多発乳癌症例

櫻井健一^{1 2 3 4}，鈴木周平^{1 2 3 4}，平野智寛^{1 3 4}，安達慶太^{1 3 4}，窪田仁美^{1 2 4}，
長江順子¹，坂本彩香¹，藤崎 滋^{1 2}，小野寿子^{1 4}，辻 泰喜⁴

¹ 日本歯科大学附属病院乳腺内分泌外科，² 医療法人社団藤崎病院外科，
³ JCHO 東京新宿メディカルセンター乳腺外科，⁴ 川口パークタワークリニック健診科

乳腺-P002 早期乳癌の検出におけるマンモグラフィと超音波検査併用の重要性

平松秀子¹，横江隆道²，永山愛子²，関 朋子²，高橋麻衣子²，高山 伸³，木下貴之⁴，
五月女恵一⁵，林田 哲²

¹ 平松レディースクリニック放射線科，乳腺科，² 慶應義塾大学医学部乳腺外科乳腺外科，
³ 国立がん研究センター中央病院乳腺外科，⁴ 国立病院機構東京医療センター乳腺外科，
⁵ 北里研究所病院乳腺外科

乳腺-P003 乳癌術後に超音波検診で発見された乳腺粘液癌症例

櫻井健一^{1 2 3 4}，鈴木周平^{1 2 3 4}，平野智寛^{1 3 4}，安達慶太^{1 3 4}，窪田仁美^{1 2 4}，
長江順子¹，坂本彩香¹，藤崎 滋^{1 2}，小野寿子^{1 4}，辻 泰喜⁴

¹ 日本歯科大学附属病院乳腺内分泌外科，² 医療法人社団藤崎病院外科，
³ JCHO 東京新宿メディカルセンター乳腺外科，⁴ 川口パークタワークリニック健診科

乳腺-P004 乳癌との鑑別を要したIgG4 関連乳腺炎の1 例

宮田真未¹，木川雄一郎¹，竹内綾花¹，遠藤香代子¹，高田正泰²

¹ 関西医科大学総合医療センター乳腺外科，² 関西医科大学附属病院乳腺外科

乳腺-P005 BRCA2 陽性乳癌4 例における超音波所見の検討 S762

安達慶太^{1 2}，長江順子¹，窪田仁美^{1 2}，鈴木周平^{1 2}，平野智寛^{1 2}，新留友美¹，
小野寿子^{1 2}，

辻 泰喜²，櫻井健一^{1 2}

¹ 日本歯科大学附属病院乳腺内分泌外科，² 川口パークタワークリニック健診科

プログラム

共同企画

5月30日（土）



第3会場（東京国際フォーラム ホール棟7F ホールB7-2）

【シンポジウム】 頭頸部②

10:10 - 11:40

頭頸部癌の頸部リンパ節診断

座長： 藤本 保志（愛知医科大学耳鼻咽喉科・頭頸部外科）

橋本 香里（独立行政法人国立病院機構四国がんセンター頭頸科甲状腺腫瘍科）

特別発言

辻 裕之

浅川総合病院耳鼻咽喉科

頭頸部癌頸部リンパ節転移超音波診断法の普及と標準化について

古川まどか^{1, 2}

¹ 愛知医科大学耳鼻咽喉科, ² 昭和医科大学横浜市北部病院甲状腺センター

頭頸部癌の頸部リンパ節診断にどのモダリティを用いるか？

寺田星乃, 花井信広

愛知県がんセンター頭頸部外科

頭頸部癌の頸部リンパ節転移の病理

市原 真

旭川医科大学病院病理部・病理診断科

口腔癌後発頸部リンパ節転移の早期検出：超音波診断を中心として

林 孝文¹, 高村真貴², 小林太一², 新國 農¹, 勝良剛詞²

¹ 新潟大学大学院医歯学総合研究科顎顔面放射線学分野,

² 新潟大学医歯学総合病院歯科放射線科

組織弾性を用いた頸部リンパ節転移診断とセンチネルリンパ節生検術

松塚 崇^{1, 2}

¹ 朝日大学病院頭頸部外科・耳鼻咽喉科, ² 福島県立医科大学放射線医学県民健康管理センター

第6会場（東京国際フォーラム ホール棟7F ホールD7）

一般口演 頭頸部

17:20 - 18:00

頭頸部

座長： 齋藤 大輔（さいとう耳鼻咽喉科医院）

下出 祐造（公立穴水総合病院金沢医科大学頭頸部外科学講座）

頭頸-001 副甲状腺腫大の超音波像とCT 所見の対比検討

瀬古安由美，石本聡史，今井勇伍，岬沙耶香，村上陽子，渡邊嘉之
滋賀医科大学放射線科

頭頸-002 唾液腺腫瘍における3-Step 超音波診断法の有用性の検討

岡野恵一郎¹，下出祐造²，秦宏一郎¹，橋本泰士郎¹，川上 理¹，能田拓也¹，北村守正¹
¹ 金沢医科大学病院頭頸部・甲状腺外科，² 穴水総合病院耳鼻咽喉科

頭頸-003 下咽頭癌の深達度診断における超音波内視鏡検査の有用性に関する前向き探索的研究

原田雄基¹，中條恵一郎²，富岡利文¹，松浦一登¹
¹ 国立がん研究センター東病院頭頸部外科，² 埼玉県立がんセンター内視鏡科

頭頸-004 頸部異所性胸腺の1 例

服部結子，堂西亮平，松田枝里子，平憲吉郎，木村 透，堂坂怜香，藤原和典
鳥取大学医学部附属病院耳鼻咽喉・頭頸部外科

第7会場（東京国際フォーラム ホール棟5F ホールD5）

【一般口演】 甲状腺

17:20 - 18:00

甲状腺

座長：伊澤正一郎（鳥取大学医学部循環器・内分泌代謝内科学分野）

松本 佳子（福島県立医科大学医学部甲状腺内分泌学講座）

甲状-001 バセドウ病に対して施行した131I 内用療法後の超音波検査による推定甲状腺重量の検討

岩久建志¹, 北川 亘^{1, 2}, 坂田彩夏¹, 早坂耕平¹, 堺澤愛美¹, 伊藤公一^{1, 2}

¹ さっぽろ甲状腺診療所, ² 伊藤病院

甲状-002 甲状腺濾胞性腫瘍における腫瘍内微小血管成熟度とドップラー超音波定量指標の相関

川上 理¹, 島崎 都², 下出祐造³, 上田善道⁴, 北村守正¹

¹ 金沢医科大学頭頸部外科学, ² 金沢医科大学病理Ⅱ, ³ 公立穴水総合病院耳鼻咽喉科,

⁴ 恵寿総合病院病理診断科

甲状-003 家族性消化器腫瘍外来通院中の家族性大腸腺腫症患者における甲状腺超音波所見の検討

岩泉守哉^{1, 2}, 大場健司³, 藏本彩華¹, 大澤未来¹, 山下文香¹, 大澤春萌², 瀬川麻美²,

松浦友春¹, 松下明生^{2, 4}

¹ 浜松医科大学医学部附属病院検査部, ² 浜松医科大学医学部附属病院遺伝子診療部,

³ 浜松医科大学医学教育推進センター, ⁴ 浜松医科大学医学部附属病院第二内科

甲状-004 当院で経験した甲状腺動静脈奇形の1例

淀川千尋¹, 塚本実奈子¹, 小嶋早葵子¹, 高木真子¹, 長谷川恵子¹, 大辻 幹¹, 谷 浩也¹,

中山享之¹, 安藤孝人²

¹ 愛知医科大学病院中央臨床検査部, ² 愛知医科大学病院乳腺・内分泌外科

ポスター会場（東京国際フォーラム ホール棟B2F ホールE1）

一般ポスター 甲状腺・頭頸部

14:00 - 15:00

甲状腺・頭頸部

座長：井口 研子（筑波大学医学医療系乳腺内分泌外科）

平 憲吉郎（鳥取大学耳鼻咽喉・頭頸部外科）

甲頭-P001 甲状腺結節の早期リスク層別化におけるAI 支援診断の応用

陳 冠宏, 劉 綺霞, 郭 禹廷, 黃 美蘭

Chi Mei Medical Center Radiology

甲頭-P002 甲状腺内メトトレキサート関連リンパ増殖性疾患の発症過程を超音波検査でとらえた1例

宇留野隆¹, 宇留野さくら¹, 占部秀典², 田中彩菜¹, 間瀬紗世¹, 渡辺佑美¹, 石田麻奈¹,
今村幸子¹, 尾藤仁美¹

¹ お茶の水甲状腺クリニック, ² 三井記念病院病理診断部

甲頭-P003 若年性再発高リスク甲状腺濾胞癌の一例 ～血管浸潤と超音波血流所見の検討～

平野智寛^{1, 2}, 窪田仁美¹, 安達慶太¹, 鈴木周平¹, 櫻井健一¹, 新留友美², 辻 泰喜³,
小野寿子³

¹ 日本歯科大学附属病院乳腺内分泌外科, ² 日本歯科大学附属病院臨床検査部門,

³ 医療法人社団令成会川口パークタワークリニック健診部

甲頭-P004 高齢原発性副甲状腺機能亢進症患者での超音波検査による局在診断とその後の治療選択

藤澤 諭, 山岡主知, 石井貴大, 伊藤慶彦, 寺坂友博, 越智可奈子, 稲垣兼一, 和田 淳
岡山大学病院腎臓・糖尿病・内分泌内科／内分泌センター

甲頭-P005 メトトレキサート休薬中に増大を認めた下顎部リンパ増殖性疾患の1例

吉田寿子¹, 古川 勝¹, 松崎美緒¹, 楠原健一¹, 坂元 肇¹, 松本 悠², 松原 修³

¹ 平塚共済病院臨床検査科, ² 平塚共済病院耳鼻咽喉科, ³ 平塚共済病院病理診断科

甲頭-P006 耳鼻咽喉科開業医における超音波検査の有用性: 腫瘍性病変以外において

坂倉浩一

頭頸部免疫栄養研究所ぐんま耳鼻咽喉科クリニック摂食嚥下地域医療センター

プログラム

共同企画

5月31日（日）

第6会場（東京国際フォーラム ホール棟7F ホールD7）

【パネルディスカッション】 乳腺②

8 : 30 - 10 : 00

日本乳癌学会・日本乳癌検診学会による乳房超音波読影補助制度

座長： 植松 孝悦（静岡がんセンター乳腺画像診断科）

尾羽根範員（住友病院臨床検査科・超音波センター）

日本乳癌学会・日本乳癌検診学会による乳房超音波読影補助制度：制度概要について

植松孝悦

静岡県立静岡がんセンター乳腺画像診断科兼生理検査科

乳房超音波読影補助制度に対するJSUM の立場と体表臓器超音波検査士認定制度の位置づけ

尾本きよか

自治医科大学附属さいたま医療センター総合医学第1 講座（臨床検査部）

乳房超音波読影補助制度に対するJSS の立場と今後の方向性

尾羽根範員

住友病院臨床検査科・超音波センター

乳房超音波検査担当技師からみた読影補助制度への期待と課題

小柳敬子

新潟県立がんセンター新潟病院臨床検査（乳腺外科）

「新しい診断カテゴリー」と「新しい診断超音波カテゴリー」

中島一毅¹，太田裕介¹，松本 築¹，水藤晶子²

¹ 川崎医科大学・川崎医科大学総合医療センター総合外科学・外科，

² みずとう乳腺甲状腺クリニック

【ワークショップ】 乳腺②

10 : 10 – 11 : 40

GTC の理解を深める

座長： 中島 一毅（川崎医科大学総合医療センター外科・川崎医科大学総合外科学）
何森亜由美（高松平和病院乳腺外科）

US によるGTC 判定と乳房構成判定：総論

木村美英¹, JABTS US GTC 研究部会²

¹ 第二川崎幸クリニック乳腺外科, ² JABTS US GTC 研究部会

US によるGTC 判定と乳房構成判定：各論 非腫瘍性病変と正常バリエーションの鑑別

何森亜由美^{1, 2}

¹ 香川医療生活協同組合高松平和病院乳腺外科, ² とくしまプレストケアクリニック乳腺外科

US によるGTC 評価と乳房構成判定の実際 技師の視点から

磯部幸子¹, 町田洋一², 大野智美¹, 日比谷千尋¹, 大西明子¹, 越智真衣¹, 持田宏美¹,
赤熊里佳子¹, 稲葉朱音¹

¹ 亀田京橋クリニック臨床検査室, ² 亀田総合病院放射線科

US によるGTC 判定と乳房構成判定の多施設共同研究結果

植松孝悦¹, JABTS US GTC 研究部会²

¹ 静岡県立静岡がんセンター乳腺画像診断科兼生理検査科, ² JABTS US GTC 研究部会

第7会場（東京国際フォーラム ホール棟5F ホールD5）

【ワークショップ】 頭頸部

10 : 40 - 11 : 40

頭頸部超音波検査のpitfall と機器設定

座長： 門田 伸也（ 国立病院機構四国がんセンター）

堂西 亮平（ 鳥取大学医学部感覚運動医学講座耳鼻咽喉・頭頸部外科）

頭頸部超音波検査のpitfall と機器設定～甲状腺～

野津雅和

島根大学医学部内科学講座内科学第一（内分泌代謝内科）

頭頸部超音波検査のpitfall と機器設定～唾液腺～

井下里香^{1, 2}, 濱本隆夫³, 福井佳与^{1, 2}, 横山枝杏華^{1, 2}, 上田直幸^{1, 2}, 小野田裕志^{1, 2},
岡野典子^{1, 2}, 荒瀬隆司¹, 茂久田翔²

¹ 広島大学病院診療支援部, ² 広島大学病院検査部,

³ 広島大学大学院耳鼻咽喉科・頭頸部外科学

頭頸部超音波検査のpitfall と機器設定～リンパ節～

平憲吉郎

鳥取大学医学部附属病院耳鼻咽喉・頭頸部外科

ランチョンセミナー

アフタヌーンセミナー

スイーツセミナー

5月29日～5月31日



ランチョンセミナー

ランチョンセミナー整理券（弁当券）を各セミナー開催日当日、先着順で配布し、整理券をお持ちの方から優先的にご入場いただきます。

整理券はセミナー開始時間に無効となりますので、お早目に会場へお越しください。

※配布時間等の詳細は、「参加者へのお知らせとお願い」をご確認ください。

5月29日（金）

ランチョンセミナー1

12:00 - 13:00

第2会場（東京国際フォーラム ホール棟7F ホールB7-1）

どう変わる？ MASLD 診療の新常識

～基礎から学ぶガイドラインと超音波の役割～

座長：日浅 陽一（愛媛大学大学院医学系研究科消化器・内分泌・代謝内科学）

演者：黒田 英克（岩手医科大学医学部内科学講座消化器内科分野）

共催：富士フイルムメディカル株式会社

ランチョンセミナー2

12:00 - 13:00

第3会場（東京国際フォーラム ホール棟7F ホールB 7-2）

座長：松岡 隆（昭和医科大学医学部産婦人科学講座）

産婦人科領域におけるAI の現在地 —その進化について—

演者：永易 洋子（大阪医科薬科大学産婦人科学教室）

3D 超音波を活用した胎児診断

演者：松澤 奈々（順天堂大学医学部附属順天堂医院産科・婦人科）

共催：GE ヘルスケア・ジャパン株式会社

ランチョンセミナー3

12:00 - 13:00

第5会場（東京国際フォーラム ホール棟5F ホールB5 -2）

造影超音波検査のパフォーマンスを最大化する

—装置特性に応じた設定戦略—

座長：小川 力（翼医院／高松赤十字病院消化器・肝臓内科）

演者：松本 直樹（日本大学医学部内科学系消化器肝臓内科学分野）

共催：GE ヘルスケアファーマ株式会社

ランチョンセミナー4

12:00 - 13:00

第6会場（東京国際フォーラム ホール棟7F ホールD7）

個別化乳がん検診の現在地 —最新テクノロジーで挑むこれからの検査—

座長：植松 孝悦（静岡県立がんセンター乳腺画像診断科）

明日から使えるテクニック，進化するテクノロジー

演者：尾羽根範員（住友病院臨床検査科・超音波センター）

GTC 評価の臨床的意義を読み解く～ PFP* とAnatomical Scanning ～

*PFP はAplio の画像処理技術Precision Plus Fine Processing mode の略称です

演者：何森亜由美（高松平和病院乳腺外科）

共催：キヤノンメディカルシステムズ株式会社

5月30日(土)

ランチョンセミナー5

12:00 - 13:00

第2会場(東京国際フォーラム ホール棟7F ホールB7-1)

肝疾患診療における多面的超音波アプローチ

—MASLD 診療から造影・微細血流イメージングまで—

座長: 平井都始子(奈良県西和医療センター放射線科)

MASLD 診療ガイドライン改訂と超音波画像診断の現在地

演者: 黒田 英克(岩手医科大学医学部内科学講座消化器内科分野)

微細血流イメージングとフルフォーカス造影が切り拓く肝腫瘍診断の最前線

演者: 西村 貴士(兵庫医科大学消化器内科/超音波センター)

共催: GEヘルスケア・ジャパン株式会社

ランチョンセミナー6

12:00 - 13:00

第4会場(東京国際フォーラム ホール棟5F ホールB5-1)

救急現場におけるPOCUS 活用の新時代

～多様な患者層への迅速かつ的確なアプローチ～

座長: 亀田 徹(恩賜財団済生会宇都宮病院超音波診断科)

小児腹部救急における超音波検査の実践ポイント

～ハンドヘルドからカート式まで医師、技師が押さえるべき視点と症例検討～

演者: 本間 利生(日本赤十字社医療センター小児科)

救急患者への迅速対応におけるPOCUS の活用～麻酔科医が果たす役割～

演者: 渡邊 至(医療法人徳洲会湘南鎌倉総合病院)

共催: 富士フイルム株式会社/富士フイルムメディカル株式会社

ランチョンセミナー7

12:00 - 13:00

第5会場 (東京国際フォーラム ホール棟5F ホールB5 -2)

**見える, 解る, 繋がる. ー肝エコー「超解像」時代のTotal Liver Solution
～診断から治療支援まで, Auto ElastQ, 超解像MVI, PNAV がもたらす革新～**

座長: 杉本 勝俊 (獨協医科大学埼玉医療センター消化器内科)

演者: 廣岡 昌史 (愛媛大学医学部附属病院総合診療サポートセンター)

共催: 株式会社フィリップス・ジャパン

ランチョンセミナー8

12:00 - 13:00

第6会場 (東京国際フォーラム ホール棟7F ホールD7)

**患者さんの希望をつなぐ乳癌診療を目指して
～ Evidence とExperience からトロデルビの適正使用を考える～**

座長: 明石 定子 (東京女子医科大学外科学講座乳癌外科学分野)

演者: 恵美 純子 (広島市立北部医療センター安佐市民病院乳癌外科)

共催: ギリアド・サイエンシズ株式会社

ランチョンセミナー9

12:00 - 13:00

第7会場 (東京国際フォーラム ホール棟5F ホールD5)

**見えているのに視ていない?
ー乳房構成と病態把握を支える高画質の深化ー**

座長: 角田 博子 (聖路加国際病院放射線科)

演者: 木村 芙英 (第二川崎幸クリニック乳癌外科)

共催: 富士フィルムメディカル株式会社

5月31日(日)

ランチョンセミナー10

12:00 - 13:00

第2会場 (東京国際フォーラム ホール棟7F ホールB7 -1)

三尖弁エコーの最前線：診断から治療まで

座長：出雲 昌樹 (聖マリアンナ医科大学循環器内科)

医師の立場から一意思決定に必要な心エコー図検査

演者：佐藤 如雄 (聖マリアンナ医科大学循環器内科)

技師の立場から一三尖弁評価のリアル

演者：塩川 則子 (聖マリアンナ医科大学病院超音波診療技術部)

共催：株式会社フィリップス・ジャパン

ランチョンセミナー11

12:00 - 13:00

第6会場 (東京国際フォーラム ホール棟7F ホールD 7)

乳房用超音波画像診断装置の革新が導く乳がん検診の新時代

座長：東野英利子 (つくば国際ブレスト& レディースクリニック)

超音波検査併用乳がん検診の標準化に向けて

—乳房用超音波画像診断装置が切り拓く新境地—

演者：吉田 美和 (昭和医科大学江東豊洲病院乳腺外科)

乳房用超音波画像診断装置の進歩の系譜 もう一歩前へ、未来へ

演者：水谷 三浩 (三河乳がんクリニック)

共催：GE ヘルスケア・ジャパン株式会社

ランチョンセミナー12

12:00 - 13:00

第7会場 (東京国際フォーラム ホール棟5 F ホールD 5)

新技術を活用した腹部AI スクリーニングと脂肪肝評価

座長：畠 二郎 (川崎医科大学総合臨床医学)

飯島 尋子 (兵庫医科大学消化器内科学)

肝腫瘍スクリーニングの新時代—AI 新機能の臨床的可能性—

演者：今城 健人 (新百合ヶ丘総合病院消化器内科)

超音波減衰法ガイドラインで見てきた超音波脂肪肝診断の課題

演者：建石 良介 (東京大学医学部医学系研究科消化器内科学)

共催：キヤノンメディカルシステムズ株式会社

アフタヌーンセミナー，スイーツセミナー

※チケット制ではございません。直接会場へお越しください。

5月29日（金）

アフタヌーンセミナー 1

14:45 - 15:45

第6会場（東京国際フォーラム ホール棟7 F ホールD 7）

座長：明石 定子（東京女子医科大学外科学講座乳腺外科学分野）

坂井 威彦（公益財団法人がん研究会がん研有明病院乳腺センター 乳腺外科）

超音波検査によるブレスト・インプラントの破損診断

演者：加藤千絵子（公益財団法人がん研究会がん研有明病院超音波検査部）

MRI によるブレスト・インプラントの破損診断

演者：印牧 義英（聖マリアンナ医科大学附属研究所ブレスト&イメージング先端医療センター附属クリニック放射線科）

共催：アツヴィ合同会社アラガン・エステティクス

スイーツセミナー

15:20 - 16:20

第8会場（東京国際フォーラム ホール棟1 F ホールD 1）

ポケットエコー× AI が導くこれからのPOCUS

～在宅医療・救急の現場での活用～

POCUS × AI 進化する在宅心不全診療

～ EF と拡張能（VMT）を絡めた在宅での診療～

演者：多田 明良（和歌山県立医科大学地域医療支援センター）

防ぎ得た判断ミスをゼロにする：AI が導くスキルフリーな病院前POCUSの未来像

演者：上條 泰（信州大学医学部附属病院高度救命救急センター）

共催：GE ヘルスケア・ジャパン株式会社

5月30日（土）

アフタヌーンセミナー2

14:15 - 15:05

第6 会場（東京国際フォーラム ホール棟7 F ホールD 7）

オンコタイプDX を用いたHR 陽性HER 2 陰性乳癌の個別化医療

座長：榊原 淳太（千葉大学大学院医学研究院臓器制御外科学）

演者：小野麻紀子（東京女子医科大学腫瘍内科）

共催：エグザクトサイエンス株式会社

JABTS春季大会

【乳腺領域】



JABTS春季大会 乳腺領域-01

小葉癌の病理を制す

○堀井理絵

聖マリアンナ医科大学病理学（診断病理）

小葉癌は細胞接着性の乏しい異型上皮細胞からなる乳癌で、浸潤性小葉癌（Invasive lobular carcinoma: ILC）と非浸潤性小葉癌（Lobular carcinoma in situ: LCIS）に分けられる。同様の特徴を示す非浸潤性病変として、異型小葉過形成（Atypical lobular hyperplasia: ALH）があり、LCIS とALH はあわせて非浸潤性小葉腫瘍（Non-invasive lobular neoplasia: LN）と呼ばれる。構成細胞の接着性の低下は、ILC, LCIS, ALH に共通する特徴で、このためこれらの病変には通常、腺腔形成や乳頭状構造はみられない。これは、細胞接着に關与するE-cadherin の機能不全によるもので、その80%から90%はCDH1 遺伝子（16q22.1 に局在）の変異に起因する。小葉癌のCDH1 遺伝子変異は発癌段階の早期に生ずると考えられている。ILC は小葉癌の形態学的な特徴を示し、浸潤径が1mm を超える浸潤性乳癌である。1941 年に最初に報告されたILC は、小型で均質な円形から楕円形の腫瘍細胞が、個々ばらばらか、細い索状構造を呈して乳腺間質に浸潤し、周囲に線維化を伴っていた。現在、このような組織像を示すILC は古典型（classic type）と呼ばれる。その他の亜型としては、充実胞巣状増殖を示すもの（充実型, solid type）、細胞異型が強く多形性を示し核分裂像が多いもの（多形型, pleomorphic type）、印環細胞の像を示すもの（印環細胞型, signet ring cell type）、好酸性で泡沫状の細胞質を有するもの（組織球様型, histiocytoid type）などがある。ILC はLCIS 様の非浸潤巣を伴うことが多い。非浸潤巣が主病変の大部分を占めるILC は、浸潤性乳管癌の場合と同様に、predominant intraductal component（+）と付記することが推奨されている。ILC は、亜型、非浸潤巣の多寡、線維化の程度により、さまざまな組織像を呈しうる。したがって、超音波像も多彩である。LCIS とALH はいずれもLN で、前者は腫瘍細胞により拡張した腺房の割合が終末乳管小葉単位（terminal duct lobular unit: TDLU）の50%を超えるもの、後者は同じく50%未満のものと定義されている。LCIS には3つの亜型が報告されている。小型で比較的均質な腫瘍細胞からなり、腫瘍細胞が存在する腺房や乳管の拡張が軽度なものは古典型（classic type）と呼ばれる。同様の腫瘍細胞からなるが、腫瘍細胞が充満した腺房や乳管の拡張が顕著で、それらが融合し腫瘤様構造を呈するものは開花型（florid type）、大型で多形性を示す高異型度の腫瘍細胞からなるものは多形型（pleomorphic type）である。開花型や多形型では、しばしば腫瘍胞巣の中心に壊死が観察される。古典型とそれ以外では、針生検でLCIS と診断された後、手術検体での最終診断がアップグレードする確率が異なることが報告されている。LCIS の治療方針を決定する際には、亜型も考慮することが望ましい。

本講演では、上記に加えて、ILC の分子病理学的事項、小葉癌と乳管癌の関連などについても言及したい。

■略歴■ 堀井理絵

<学歴>

1987.4 ~ 93.3 筑波大学医学専門学群
 1999.4 ~ 02.3 癌研究会癌研究所乳腺病理部 研究生
 2001.4 ~ 05.3 東京医科歯科大学大学院 医歯学総合研究科

<職歴>

1993.4 ~ 99.3 三井記念病院外科・乳腺内分泌外科 研修医

2001.4 ~ 02.3 東京都立駒込病院病理科 医員
2002.4 ~ 06.10 癌研究会癌研究所病理部 嘱託研究員
2006.11 ~19.3 がん研究会有明病院病理部 医員・副医長・医長
2019.4 ~ 23.9 埼玉県立がんセンター病理診断科 副部長
2023.10 ~ 25.7 横浜市立大学附属市民総合医療センター病理診断科 担当部長
2025.8 ~ 現在 聖マリアンナ医科大学 病理学（診断病理） 教授

<資格・役職>

日本病理学会 病理専門医・指導医／分子病理専門医／学術評議員
固形癌HER2病理診断ガイドス策定WG 乳癌WG長
診断病理サマーフェスト委員会委員
日本乳癌学会 認定医／評議員／理事（基礎医学系）
定款委員会委員長
学術総会企画委員会委員長
日本臨床細胞学会 細胞診専門医・教育研修指導医
日本乳腺甲状腺超音波医学会 評議員
日本病理学会・国立がん研究センター病理診断コンサルタント

JABTS春季大会 乳腺領域-02

小葉癌の超音波像を制す —乳癌取扱い規約第19版と病理対比から理解する—

○石部洋一

水島協同病院外科

浸潤性小葉癌（invasive lobular carcinoma : ILC）は乳癌の約5%を占めるが、腫瘤形成が乏しく境界不明瞭な低エコー域や構築の乱れとして描出されることが多く、超音波診断において難易度の高い腫瘍として知られている。

その画像所見を理解するためには、索状配列（single-file pattern）や標的様配列（targetoid pattern）に代表される浸潤様式、E-cadherin 消失による細胞接着低下、および比較的乏しい線維性間質反応といった病理学的特徴を把握することが重要であり、これらの組織構築が超音波像に反映される。2025年に刊行された乳癌取扱い規約第19版では、非浸潤性小葉癌（lobular carcinoma in situ : LCIS）は悪性腫瘍のカテゴリーから除外され、リスク病変として位置づけが変更された。LCISは小葉腺房内に均一な腫瘍細胞が充満する病変であり、間質反応を伴わないため超音波で描出されにくい。一方、ILCでは腫瘍細胞が間質内をびまん性に浸潤し、既存の乳腺構造を保持あるいは巻き込みながら進展するため、非腫瘍性低エコー域や構築の乱れとして認識される場合がある。これら小葉系病変の病理構造を対比しながら超音波像形成の機序を解説する。小葉癌は「見えにくい腫瘍」ではあるが、病理構造を理解することで認識可能となる腫瘍であることを提示し、病理と画像の対応関係について理解を深めるとともに診断精度向上に寄与することを目的とする。

■略歴■ 石部洋一

<職歴>

平成5年3月 三重大学医学部卒業
 平成5年 岡山大学医学部附属病院 第二外科
 平成5年 岡山赤十字病院 外科
 平成7年 山口日立病院 外科
 平成9年 奥島病院 外科
 平成10年 岡山大学医学部附属病院 医員 研究生
 平成14年 水島協同病院 外科 医員
 平成21年 同病院 検診専任科長

<役職>

NPO法人 瀬戸内乳腺事業包括支援機構 検診委員会
 JABTS 乳腺用語診断基準委員会
 乳房超音波診断ガイドライン改訂小委員
 組織像推定研究部会
 FC研究部会
 USGTC研究部会
 精中機構超音波部門 教育委員会

JABTS春季大会 乳腺領域-03

小葉癌の画像診断を制す

○片岡正子

京都大学医学部附属病院先制医療・生活習慣病研究センター

乳癌の中でも浸潤性小葉癌は、「画像診断医泣かせ」である。病理学的には E- カドヘリンを持たないため細胞接着性が低い。このため 1) 画像あたりの癌細胞の密度が疎, 2) 血流・造影効果も一般的な浸潤性乳癌（非特殊型）と比較して弱く良性とのオーバーラップあり, 3) 乳管の分布とあまり関係なく進展し, 多発病変を呈することが多い, 4) 病変周囲の変化が乏しいため画像での病変進展範囲の同定が困難, といった特徴がある。マンモグラフィでは腫瘤を呈さず, Distortion, 構築の乱れとしてとらえられるものが多い。MRI は最も感度の高い画像診断モダリティであるが, 造影効果が弱く, そのピークも遅く正常組織や良性増殖性疾患との判別が難しいことも経験される。わずかな構築の乱れを見逃さないように読影するが, それでも周囲の微小な病変は描出が難しく, 結果として進展範囲に過小評価の傾向があることを踏まえ臨床に伝える必要がある。転移についても一般の浸潤性乳癌とはやや異なるパターンを呈する。転移先として骨やリンパ節が多い点は共通するが, 浸潤性小葉癌では腹膜, 消化管（胃・大腸・小腸）, 卵巣, 子宮, 骨髄など, 一般的な浸潤癌の転移ではあまり見ない部分への転移の頻度が相対的に高いことが知られている。術前のスクリーニングや, 他の目的で撮像されたCT, PET/CT で先に転移巣が指摘され, 原発巣検索として浸潤性小葉癌が発見されることもある。複数の診療科, 病理, 画像の三者での密な連携が求められる。本講演では, 実際の症例画像を示しながら, 浸潤性小葉癌の画像診断において注意すべきポイントをまとめる。

■略歴■ 片岡正子

<学歴・職歴>

1996年	京都大学医学部医学科卒業 天理よろづ相談所病院・京都市立病院で研修後大学院帰学
2005年	京都大学大学院医学研究科博士課程 修了 京都大学医学部附属病院放射線部 医員 英国ケンブリッジ大学放射線科 博士研究員(2005末-2011年)
2011年	京都大学医学部附属病院放射線診断科 特定病院助教
2014年	京都大学医学部附属病院放射線部 助教
2021年	京都大学大学院医学研究科放射線医学講座（画像診断学・核医学）講師
2025年	京都大学医学部附属病院 先制医療・生活習慣病研究センター 特定教授

学会（役職・委員会等）

日本乳癌学会	特任理事/医療DX-AI委員会（委員長）/編集委員会（副編集長） 診療ガイドライン委員会 検診・診断小委員会/ 将来検討委員会 /リスク評価小委員会 /専門医制度委員会 総務委員会 /大学教育に関する小委員会
日本乳腺甲状腺超音波医学会	乳房超音波診断ガイドライン改訂小委員会 /組織像推定研究部会
日本乳癌画像研究会	世話人 /広報委員会 /国際交流委員会
日本医学放射線学会	診療・ガイドライン委員会（中央委員）/保険委員会/電子情報・人工知能委員会
日本磁気共鳴医学会	編集委員会/多様性推進委員会 /国際交流委員会/安全性評価委員会
国際磁気共鳴医学会（ISMRM）	Board of Trustee（理事）/MD Engagement Committee
アジア磁気共鳴医学会（ASMRM）	Board of Director（理事）
北米放射線学会（RSNA）	Imaging Cancer Editorial Board /Regional Committee Asia Oceania
European Radiology Breast	Scientific Editorial Board（学術編集委員）

JABTS春季大会 乳腺領域-04

浸潤性小葉癌の新たな治療ストラテジーの展望

○黒住 献， 荻野美里， 中澤祐子， 田邊恵子， 及川麻由， 赤岩柚里奈， 牛久保千晴， 尾林紗弥香
群馬大学大学院医学系研究科総合外科学講座

浸潤性小葉癌（invasive lobular carcinoma : ILC）は、浸潤性乳癌の中で非特殊型に次いで頻度の高い特殊型であるが、その臨床像、病理形態、分子生物学的特性はいずれも非特殊型乳癌（IBC-NST）とは大きく異なる。E-cadherin を代表とする細胞間接着因子の欠如により、ILC は線状あるいは単細胞性に浸潤し、腫瘍細胞密度が低い状態を保ったまま進展する。この特徴は、術前画像における腫瘍範囲の過小評価や多中心性病変、さらには特異な再発・転移様式と深く関係している。一方で、治療方針の多くはいまだにIBC-NST に準じて決定されており、ILC に特化した治療の最適化は十分に確立されていないのが現状である。われわれは、ILC における薬物治療効果および予後を規定する分子病理学的特徴を明らかにすることを目的として、複数の公共データベースに収載されたILC 症例の網羅的mRNA 発現データを解析し、無再発症例と再発症例における遺伝子発現パターンを比較検討した。その結果、ILC の予後に関与する70 遺伝子からなるmRNA シグネチャーを同定し、この発現パターンによりILC の予後予測が可能であることを示した。さらに、パスウェイ解析により、これらの遺伝子群が腫瘍免疫に関連する分子経路と強く結びついていることが明らかとなった。近年の文献レビューにおいても、ILC では腫瘍免疫関連微小環境が治療抵抗性や再発様式に影響を及ぼす可能性が指摘されており、ILC に特化した治療ストラテジーの必要性が改めて浮き彫りとなっている。本発表を通じて、ILC の「診断」と「治療」を一体として再考し、分子病理学的知見と照らし合わせることで、「小葉癌の治療を制す」ための新たなアプローチについて、会場の皆様とともに考察していきたい。

■略歴■ 黒住 献

乳癌における新規治療効果予測因子および予後予測因子の同定を目的とした分子病理学的研究を一貫して推進してきた。特に、薬物治療効果や予後に関与する形態学的特徴および分子病理学的因子に着目し、多数の研究成果を報告している。英国ノッティンガム大学病理学講座 Professor Emad Rakha の研究チームに所属し、網羅的遺伝子データを用いて、乳癌の組織学的特徴に関連する遺伝子および分子経路の探索研究にも従事してきた。また、浸潤性小葉癌に関する分子病理学的研究を継続的に行い、国際診断基準の確立を目的とした European Lobular Breast Cancer Consortium との国際共同研究にも参画している。国内では、若手研究者から成る研究グループ（Young Investigator Group of Invasive Lobular Carcinoma in Japan）を主宰し、学際的研究と人材育成を推進している。

乳房超音波診断ガイドライン第4版増補版 改訂ポイント

○中島一毅^{1, 2, 3}

¹ JABTS乳腺用語診断基準委員会, 乳房超音波診断ガイドライン改訂小委員会, ² 川崎医科大学総合医療センター外科,

³ 川崎医科大学総合外科学

乳房超音波診断学に重大な影響があるのは「病理診断名」, 「臨床診断名」, レポート等に使用する単語である「画像診断用語」などの「用語」である。これに関しては大きな二つのテキスト, 「乳癌取り扱い規約」と「ACR BI-RADS®」がある。2025年6月「乳癌取り扱い規約19版」が, 2026年12月「ACR BI-RADS® v2025 Manual 6thEd」が発刊された。乳房超音波診断学のアウトカムを規定する二つのテキストが数年ぶりに新版として大幅バージョンアップされた

のである。当然, 「乳房超音波診断ガイドライン」としては, 新しい診断用語に対応する必要がある。もちろん, 今回の二つのバージョンアップは前々から情報があり, 予測されていた。そこで「JABTS乳腺用語診断基準委員会」では, 「乳房超音波診断ガイドライン改訂小委員」を組織して, 数年前から乳房超音波診断ガイドラインバージョンアップをすすめていた。できれば, 乳房超音波精密診断行程フローチャート, 診断超音波カテゴリー判定基準などの詳細な解説が掲載された「乳房超音波診断ガイドライン第5版」を発刊したいと考えていたが, 2026年初頭にはすでに上記の二つのテキストが出版されているうえ, 2025年10月に日本乳癌学会より「診断カテゴリー」が「ACR BI-RADS®」に準拠するように改変され, 新カテゴリーを基準とした「乳癌検診精密検査報告書作成マニュアル第2版」が2026年内に刊行される予定があることが判明した。そこで「乳癌取り扱い規約19版」, 「ACR BI-RADS® v2025 Manual 6th Ed」および「乳癌検診精密検査報告書作成マニュアル第2版」, 3冊との「用語の齟齬がなく, かつ診断過程に整合性のとれた新乳房超音波診断ガイドライン」が必要と判断された。以上の状況を踏まえ, 2026年早々に「新乳房超音波診断ガイドライン」を刊行する準備を開始した。そこで, 当初想定していた「乳房超音波診断ガイドライン第5版」のような, 診断過程の検証や, 新診断基準を含めた大幅なバージョンアップではなく, 「齟齬の修正」, 「新しい診断行程基準を載せる」ことをアウトカムとした「乳房超音波診断ガイドライン第4版増補版」として, 製作, 発刊することになった。今回は「増補版」であるため, 変更のある章とない章がある。比較的大きく変更されている章は, 「II章 乳房の解剖と超音波画像」, 「III章 乳腺疾患の病理」, 「V章 腫瘍」, 「VII章 主な乳腺疾患の概念と超音波画像」, 「第IX章 検診カテゴリー」, 「X章 乳房超音波精密検査における新診断超音波カテゴリーと新診断カテゴリー」, 「XI章 乳房超音波ドプラ法と造影超音波」である。特に, 第4版までの乳房超音波診断ガイドラインでの懸案事項であった「II章 乳房の解剖と超音波画像」の乳房解剖図の変更, 「ACR BI-RADS® v2025 Manual 6thEd」であらたに採用されたGTC (Glandular Tissue Component) の紹介が加えられているうえ, 「乳癌取り扱い規約19版」のダイジェスト版にもなるように簡略に乳房超音波診断に有用なポイントを重視して作成された「III章 乳腺疾患の病理」, 「乳癌取り扱い規約19版」にそって用語を書き換えた「V章 腫瘍」と「VII章 主な乳腺疾患の概念と超音波画像」, 新しい「診断カテゴリー」と「診断超音波カテゴリー」を紹介している「X章 乳房超音波精密検査における「新診断超音波カテゴリーと新診断カテゴリー」は重要で, 必見である。時間の許す範囲で改訂ポイントと注意点についてわかりやすく解説をおこなう予定である。ご聴講頂ければ幸いである。

■略歴■ 中島一毅

<職歴>

昭和63年 山口大学医学部卒業
 平成7年 山口大学医学部大学院卒業、医学博士号取得
 平成14年4月 川崎医科大学 乳腺甲状腺外科 講師・附属病院 医長
 平成24年5月 川崎医科大学 総合外科学 准教授・附属川崎病院 副部長
 平成28年12月 川崎医科大学 総合外科学 准教授・総合医療センター 外科副部長
 平成31年4月 川崎医科大学 総合外科学 特任教授・総合医療センター 外科部長

<主な役職>

日本乳腺甲状腺超音波診断医学会(JABTS)	理事 / 乳腺用語診断基準委員会委員長 / 教育委員 / 編集委員 / 組織像推定研究部会 診断フローチャート研究部会 / GTC研究部会
日本乳癌検診学会	理事 / 評議員 / 乳房超音波検診精度管理委員会委員長 / 精密検査あり方委員 研修委員(超音波技術セミナー担当) / 第38回日本乳癌検診学会総会会長(2028年開催予定)
日本超音波医学会(JSUM)	編集委員・JMU Editor / 保健委員
日本乳癌学会(JBCS)	評議員 / 教育委員 / 予防・検診委員
日本乳房わくわくプラスチックジャー学会(JOPBS)	評議員
日本形成外科学会	ガイドライン委員
日本乳がん検診精度管理中央機構	教育研修委員会 超音波部門顧問
乳がん最新情報カンファランス	世話人

JABTS春季大会

【甲状腺領域】



JABTS春季大会 甲状腺領域-01

JABTS甲状腺超音波ガイド下穿刺診断専門資格について

○滝 克己

富士吉田市立病院内分泌・糖尿病内科

甲状腺癌の診断において、穿刺吸引細胞診（Fine Needle Aspiration Cytology; FNAC）および太針生検（Core Needle Biopsy; CNB）は、日常診療において欠くことのできない重要な検査である。近年、超音波機器やプローブ（探触子）の進化により画像は高精細化し、小さな甲状腺腫瘍の検出や超音波診断による鑑別が容易になってきた。さらに、これらの技術的進歩は、穿刺適応の判断や穿刺手技そのものの向上にも大きく貢献している。一方で、機器が進化しても、FNAC やCNB において適切な穿刺手技が行われなければ、正確な診断が得られない。また、適切な検体作成が行われなければ、穿刺手技が適切であっても病理診断が困難となる場合がある。さらに近年、甲状腺癌における極めて低リスクな腫瘍の過剰診断・過剰治療が問題となっており、FNAC やCNB の適応評価の標準化、適切な穿刺手技および検体作成の啓蒙、穿刺環境の整備や検体・患者誤認を含めた医療安全の遂行が強く求められている。

これらを適切な水準で実施するためには、穿刺を行う医師のみならず、これを補助する医療従事者の技術向上と知識習得が重要である。このような背景のもと、JABTS では、甲状腺超音波ガイド下穿刺診断に関する高度かつ専門的な知識と診療技能を有し、指導的立場を担う医師を「甲状腺超音波ガイド下穿刺診断専門医」として認定している。また、専門的知識と技能をもって穿刺診療を補助する看護師・臨床検査技師・診療放射線技師を「甲状腺超音波ガイド下穿刺診断コーディネーター」として認定し、甲状腺超音波医学および医療の質の向上を通じて国民の健康福祉に貢献することを目的としている。

本講演では、これらの専門医およびコーディネーター資格について、その背景に加え、新規取得要件や更新条件を中心に紹介する。

■略歴■ 滝 克己

1996年5月～1997年4月 山梨医科大学（現 山梨大学）附属病院第三内科

1997年5月～1998年3月 日本赤十字社医療センター第一内科

1998年4月～2000年4月 山梨医科大学（現 山梨大学）附属病院第三内科

2000年5月～2002年10月 カリフォルニア大学ロサンゼルス校へ研究留学（Endocrinology Division, VA Greater Los Angeles Healthcare System, and Department of Medicine, UCLA School of Medicine）

2002年11月～2008年3月 山梨大学附属病院第三内科

2008年4月～2011年5月 富士吉田市立病院 内科 医長

2011年6月～2020年3月 富士吉田市立病院 内科 医科部長

2020年4月～2021年9月 富士吉田市立病院 内科 診療部長

2021年10月～現在 富士吉田市立病院 内分泌・糖尿病内科 診療部長

JABTS春季大会 甲状腺領域-02

甲状腺結節診断基準改訂案について

○鈴木眞一^{1,2}¹ JCHO二本松病院, ² 福島県立医科大学甲状腺内分泌学講座

2011年に本基準は作成され超音波医学に掲載された(超音波医学38(1):27-30,2011)。本基準は日本超音波医学会用語診断基準委員会の甲状腺用語診断基準小委員会が作成した。以前の基準は甲状腺乳頭癌にのみ特化した限定的な基準であったが、今回は甲状腺結節すべてを含む基準であり、診断基準として甲状腺以外の領域の用語診断基準委員からも良好な評価を得ることができた。また、JABTSでの甲状腺超音波ガイドブック第二版からは「診断の進め方」として精査基準を作成した。その基準の骨子となるものが本診断基準である。診断の進め方は2018年の日本内分泌外科学会による甲状腺診療ガイドラインにも採用され、本邦の甲状腺精査基準の一本化が来ている。2011年に発生した東日本大震災後の福島での甲状腺超音波検診の際にも本基準が盛り込まれた「診断の進め方」が大きく影響している。本邦では診断基準を作成したことによって、共通の用語で議論ができ、講習会などの普及にも大きな影響をもたらしている。この基準は、主所見と副所見があり、主所見は全ての結節の良悪性の鑑別に有用なものであるが、副所見は主に乳頭癌に有用な基準となっている。さらに付記に重要なコメントを付け加えることで、本基準本体はシンプルな仕上がりとなり、初学者から専門医まで運用しやすいものとなっている。TIRADSなどが世界で汎用されながらも、この基準を遵守している中で、若干の不都合があり、改訂を検討している。縦横比に関しては有意な所見と考えられ、これを本基準の中に組み込む予定である。さらに内部エコーレベルに関して、「低」は悪性、「高～等」は良性にすることのコンセンサスがほぼ得られ、小委員会の委員長である演者が改訂案を提示することとなっている。

本学会開催までにはその概要を速報できる見込みである。

甲状腺結節(腫瘍)超音波診断基準

	<主>				<副>	
	形状	境界の 明瞭性・性状	内部エコー		微細 高エコー	境界部 低エコー帯
			エコーレベル	均質性		
良性	整	明瞭 平滑	高～低	均質	(-)	整
悪性	不整	不明瞭 粗雑	低	不均質	多発	不整 無し

改訂前の現行基準

超音波医学 38(1):27-30,2011

•1

■略歴■ 鈴木眞一

1983年 福島県立医科大学医学部医学科卒
同大第二外科入局

1991年 医学博士

2001年 米国カリフォルニアバーナム研究所客員研究員

2002年 福島県立医科大学第二外科講師

2009年 同大器官制御外科学講座（旧第二外科）教授
2011年 福島県災害医療調整医監
2011年 福島県県民健康調査副部門長
2012年 同甲状腺検査部門長
2013年 福島県立医科大学甲状腺内分泌学講座主任教授
2022年 同定年退官、福島県立医科大名誉教授
2022年 福島県立医科大学甲状腺治療学講座主任教授
2024年 独立行政法人 地域医療機能推進機構 二本松病院 院長

所属学会 日本外科学会前理事、日本内分泌外科学会前理事長、日本乳腺甲状腺学会名誉理事長、日本甲状腺学会前理事、日本遺伝性腫瘍学会前副理事長（現監事）、日本超音波医学会元理事他
専門医 外科学会専門医、指導医、内分泌外科学会専門医、指導医、超音波学会専門医、指導医、甲状腺超音波ガイド下穿刺専門医、指導医、遺伝性腫瘍専門医、指導医他

JABTS春季大会 甲状腺領域-03

甲状腺結節の超音波所見の評価方法のコツ

○志村浩己

福島県立医科大学医学部臨床検査医学講座

近年の世界的な甲状腺癌の罹患率の上昇は、超音波検査をはじめとする画像検査の普及および検査機会の増加が主因であると解釈されているが、それに伴い、生涯健康にリスクを及ぼさないがんの診断と定義されている過剰診断の課題が提起されている。世界的に過剰診断の課題が問題となる以前より、我が国ではリスク評価に応じた fine needle aspiration cytology (FNAC) の実施基準および積極的経過観察の基準を含めた診療ガイドラインが公表されている。日本乳腺甲状腺超音波医学会による「甲状腺超音波診断ガイドブック」では2012年発行の改訂第2版、その後の2016年の第3版において、結節性病変の診断の進め方について充実性病変と嚢胞性結節のFNAC診断基準が提唱されている。充実性結節の場合は、形状、境界、内部エコー、高エコー、境界部低エコー帯の超音波所見を評価して判断する基準となっている。特記すべき点としては、結節最大径5.1 mm以上10.0 mm以下では悪性を強く疑う場合のみにFNACの実施を限定している事があげられる、ここで「悪性を強く疑う場合」とは、上記の超音波所見のほとんどすべてが悪性所見に該当する場合とされている。また、日本甲状腺学会甲状腺結節取扱い診療ガイドライン2013でも同様のFNAC実施基準を推奨している。海外においても日本の取り組みに続いて、同様のガイドラインを公表している。

JABTSでは嚢胞性結節に対するFNAC実施基準も公表しており、上記所見に加え、充実部分の形状および血流の評価も求められる。さらに、近年普及してきているエラストグラフィは甲状腺結節の診断の大きな武器になりうる手法として認知されてきている。しかし、エラストグラフィを用いた診断には陥りやすいpit fallがあるため、診断精度を高めるための技術と評価のコツを習得する必要がある。甲状腺結節のFNAC実施および治療方針決定においては、各超音波所見の評価のobserver variationは診療方針に大きな影響を及ぼす恐れがあり、上記の甲状腺結節の超音波所見の適切な評価が必須である。本セッションにおいては、可能なかぎり具体的かつ詳細に標準的な超音波所見の評価方法を概説したい。

■略歴■ 志村浩己

1986年 山梨医科大学 医学部 卒業

1990年 山梨医科大学大学院 医学研究科 修了

1991-1994年 米国NIH Visiting Fellow

1994-2002年 山梨医科大学第三内科 医員

2002-2004年 山梨医科大学第三内科 助手

2004-2012年 山梨大学 第三内科 学内講師

2012-2013年 山梨大学 環境内科学 特任准教授

2013年-現在 福島県立医科大学 臨床検査医学講座 主任教授

2023年-現在 福島県立医科大学放射線県民健康管理センター 副センター長

JABTS春季大会 甲状腺領域-04

穿刺吸引細胞診の適応と細胞診成功の鍵

○檜垣直幸

野口記念会野口病院内科

穿刺吸引細胞診 (fine needle aspiration cytology : FNAC) は、甲状腺の診療、特に結節性病変の診療において中心的な役割を担っている。その適応は、甲状腺超音波診断ガイドブックに示された甲状腺・頸部病変の診断フローチャートに準じて判断することが推奨されており、まず結節が嚢胞性病変か充実性病変かを評価したうえで、結節のサイズおよびその超音波所見を総合的に考慮して決定される。

穿刺手技については、体位、施行者、穿刺針やシリンジの選択、穿刺法（交差法、平行法）など施設によって様々な違いがみられる。

診断に有用な細胞を得るためには、病変の性状に応じた最適な部位をターゲティングすることが重要である。検体処理も重要であり、末梢血の多い場合は余分な血液を十分に除去してプレパラートの作成を行う必要がある。また細胞量が少ない場合は、液状化検体細胞診 (liquid-based cytology :LBC) を導入することで、検体不適正率の低減が可能となり、診断精度の向上に寄与する。

細胞診成功は、診断に有用なプレパラートの作成ができるだけでなく、合併症なく安全に施行されていることが前提となる。FNAC施行にあたっては、事前に十分な説明を行い、同意を得ることが必要である。また、FNAC 施行者の技量だけでなく、患者の協力も重要であり、穿刺前には緊張や不安の軽減に努め、穿刺中の発声や嚙下をしないようにしていただくことが必要である。

本講演では、FNAC の適応について整理し、穿刺手技については当院における実際の手技を交えて解説する。また、コーディネーターとの連携の重要性についても言及し、甲状腺穿刺吸引細胞診成功への鍵について確認したい。

■略歴■ 檜垣直幸

<学歴・職歴>

1999年3月 愛媛大学医学部医学科卒業

2008年3月 愛媛大学大学院医学系研究科博士課程 修了

2009年4月 愛媛大学医学部附属病院 助教

2011年8月 野口記念会野口病院

2018年7月 野口記念会野口病院 内科部長

<資格>

日本超音波医学会 専門医・指導医

日本内科学会 総合内科専門医

日本甲状腺学会 専門医

日本糖尿病学会 専門医

日本消化器病学会 専門医

JABTS春季大会 甲状腺領域-05

甲状腺太針生検（CNB）の適応と実施方法および注意点

○中野賢英

昭和医科大学横浜市北部病院外科・甲状腺センター

甲状腺疾患の診断および治療方針を決定するにあたり、穿刺吸引細胞診（fine needle aspiration cytology : FNAC）および太針生検（core needle biopsy : CNB）は不可欠な検査である。JABTS では甲状腺超音波ガイド下穿刺診断専門医制度を創設し、ハンズオンセミナー等を通して安全かつ確実な穿刺技術の普及に努めてきた。近年、甲状腺低侵襲治療として普及が進むラジオ波焼灼療法（radiofrequency ablation : RFA）含むインターベンション治療においても、正確な穿刺操作と超音波下での針先制御は治療成否および安全性を左右する重要な要素であり、FNAC やCNB で培われる穿刺技術はその基盤となる。FNAC は21-23G の細径針を用いる低侵襲な検査であり、多くの施設で実施されている。甲状腺結節性病変の大部分を占める腺腫様結節や乳頭癌は、ほとんどの場合FNAC で診断可能であり、CNB を第一選択とする意義は限定的である。一方、14-18G の太径針を用いるCNB は、手技の難易度や合併症リスクから入院管理が可能な施設での実施に限定される傾向がある。しかし、CNB では組織構築の評価や免疫染色を含めた詳細な病理学的検討が可能であり、FNAC で診断困難であった結節性病変、悪性リンパ腫、壊死を伴う未分化癌などより確実な組織診断が求められる疾患において、治療選択（経過観察、手術、RFA を含む低侵襲治療）を判断するうえで有用である。また、従来は外科的摘出生検を要した症例においても、超音波ガイド下に適切な部位から低侵襲に組織採取を行うことで、診断能の向上と患者負担の軽減が期待できる。甲状腺CNB では、気管や大血管などの重要臓器が近接するため、デバイスおよび手技の選択が重要である。CNB 針にはオートマチックタイプとセミオートマチックタイプがあるが、内筒先端位置を事前に確認できるため、甲状腺では後者が推奨される。針径は診断に必要な十分な組織量を確保しつつ、出血リスクを最小限に抑える観点から可能な限り細径のものを選択する。これらのデバイス選択や針先制御の考え方は、RFA における電極針操作や安全マージン確保とも共通しており、穿刺診断から治療手技へと連続した技術体系として理解することが重要である。甲状腺は体表から浅いため、操作性に優れた全長約10cm の針が適している。穿刺はノッチ全体を描出可能な平行法で行い、事前にドプラ法で穿刺経路を十分に検討する。穿刺後は十分な圧迫止血を行い、解除後も約30 分間は院内で待機させ、頸部腫脹やバイタルサインを厳重に観察する。出血時には血腫や粘膜浮腫による気道狭窄を来す可能性があるため、迅速な気道確保や緊急対応が可能な体制を事前に整えておくことが重要である。

本講演では、甲状腺CNB の適応、実施方法および注意点について概説するとともに、JABTS が推進する穿刺診断専門医制度および将来的なRFA 術者教育との位置づけを明確にし、安全で質の高い甲状腺低侵襲診療を実践するための基盤としてのCNB の役割を提示する。

■略歴■ 中野賢英

<学歴>

2006.3(H18) 昭和大学医学部卒業

2014.3(H26) 昭和大学大学院医学研究科生理系医科薬理学教室 修了

<職歴>

2006.4(H18) 昭和大学横浜市北部病院 臨床研修医

2008.4(H20) 昭和大学横浜市北部病院 外科 員外助教

2009.10(H21) 昭和大学横浜市北部病院 救急センター 助教
2012.4(H24) 多摩南部地域病院 外科
2013.4(H25) 昭和大学横浜市北部病院 外科系診療センター 外科 助教
2019.4(R1) 昭和大学横浜市北部病院 外科・甲状腺センター 講師

<資格>

- ・医学博士
- ・外科専門医
- ・内分泌外科専門医、指導医、日本内分泌外科学会評議員
- ・甲状腺学会専門医
- ・超音波専門医、指導医
- ・日本乳腺甲状腺超音波医学会 評議員
- ・甲状腺超音波ガイド下穿刺診断専門医、暫定指導医
- ・がん治療認定医
- ・日本DMAT隊員
- ・臨床研修指導医

JABTS春季大会 甲状腺領域-06

甲状腺穿刺における医療安全

○滝 克己

富士吉田市立病院内分泌・糖尿病内科

【合併症】

超音波ガイド下穿刺吸引細胞診が広く普及し甲状腺腫瘍性病変の術前診断に欠かせないものとなっている。患者に針を刺す行為は当然のことながら患者の身体的負担を伴う医療行為であり合併症発生の危険がある。合併症の主なものには穿刺後血腫、穿刺後腫大、反回神経麻痺、気胸、播種などがある。特に穿刺後血腫に関しては、確率は低いものの窒息から死亡に至る事例も報告されている。

【誤認対策】

超音波ガイド下穿刺吸引細胞診は、超音波検査、穿刺、病理学的検査が同時に行われることから、様々な誤認（取り違え）が起きやすい。超音波ガイド下穿刺吸引細胞診に推奨される対策を①患者誤認対策 ②穿刺部位誤認対策 ③検体誤認対策 ④コンタミネーション対策 に整理して紹介する。穿刺吸引細胞診に特有の誤認対策として、平行法で超音波機械に内蔵されている穿刺補助ガイドラインを利用する場合にはガイドラインの角度とプローブに装着するアタッチメントの角度が一致していることの確認が必要である。また、細胞診をオーダーする医師と実際に穿刺する医師が異なる場合には、コミュニケーションエラーに注意が必要である。穿刺時の針先位置の画像を記録しておくこと指示通りの部位から検体が採取されたかを後で確認できる。検体の混入（コンタミネーション）防止には一部位一操作が基本であり、異なる穿刺部位の検体処理をひとつの作業台上で同時に行わない。

【照合と指差し呼称】

バーコードリーダー等を利用した機械による照合が最も確実であり推奨される。人間による照合は「同時に」かつ「同一視野で」、ふたつのものが同じであることを確認する。同時、同一視野ではない、つまり記憶に頼る照合は危険である。また対象のものを指差しながら声に出して読み、それを耳で聞きながら照合する“指差し呼称”を用いた照合が非常に有効であることが証明されており推奨されている。

【説明と同意】

穿刺吸引細胞診施行時にはそのリスクを説明すべきという点には議論の余地がない。ただ、リスクにはある程度起こりうるものからほとんど起こらないものまで様々な頻度があり、またそれによって生じる有害事象にも軽微なものから重篤なものまで程度がある。リスクを説明すれば患者は不安になる。ほとんど起こりもしない頻度のリスクまで逃げ道のごとく説明することは、無用な不安や時には不信感さえも惹起し、かえって害があるという意見には一理ある。一方で、いざ重篤な合併症発生時に医療者を守るのも、また予めリスクを説明して同意を得たという記録である。もし同意書に契約書としての役割を持たせるのであれば逆にあらゆるリスクについて記載すべきであり現状での説明内容ではむしろ不十分かもしれない。現状においてそのあたりを十分に検討した穿刺吸引細胞診のための説明と同意文書の推奨モデルは存在せず、各施設で独自に管理行われている。

■略歴■ 滝 克己

1996年5月～1997年4月 山梨医科大学（現 山梨大学）附属病院第三内科

1997年5月～1998年3月 日本赤十字社医療センター第一内科

1998年4月～2000年4月 山梨医科大学（現 山梨大学）附属病院第三内科

2000年5月～2002年10月 カリフォルニア大学ロサンゼルス校へ研究留学 (Endocrinology Division, VA Greater Los Angeles Healthcare System, and Department of Medicine, UCLA School of Medicine)

2002年11月～2008年3月 山梨大学附属病院第三内科

2008年4月～2011年5月 富士吉田市立病院 内科 医長

2011年6月～2020年3月 富士吉田市立病院 内科 医科部長

2020年4月～2021年9月 富士吉田市立病院 内科 診療部長

2021年10月～現在 富士吉田市立病院 内分泌・糖尿病内科 診療部長

JABTS春季大会 甲状腺領域-07

甲状腺穿刺吸引細胞診の合併症

○北川 亘
伊藤病院外科

【はじめに】

甲状腺穿刺吸引細胞診は、低侵襲で安全な検査と考えられているが、時に穿刺後の急速な甲状腺の腫大や出血による呼吸困難、手術例や死亡例も報告されている。細胞診の合併症を十分理解し、その発生を念頭にいた安全対策や危機管理が重要である。

【主な合併症】**疼痛・違和感**

通常22G 程度の穿刺針を用いるが、疼痛を訴えることもある。事前に安全な検査であること、穿刺針は細いことなど患者と十分なコミュニケーションをとり、患者を安心させてから施行することも重要である。疼痛時は穿刺部を冷却して対応している。

血圧低下，ショック症状

穿刺後から、気分不快、血圧低下、徐脈、失神を起こすことがある。針を刺す緊張からおこる血管迷走神経反射（VVR）と考えられ、転倒しないように補助し、頭部を下げ下肢を挙上し対応する。

出血，血腫，皮下出血

穿刺針での血管損傷、穿刺後の圧迫止血不足などの原因で起こる。少数ではあるが穿刺後の高度な出血は、呼吸困難を呈する重篤な合併症である。

腫瘍の播種，穿刺経路の再発

細胞診の穿刺経路に悪性腫瘍が再発することがある。

感染

感染予防のため、皮膚刺入部とプローブカバーを消毒する。感染は健常者にも起こるが、糖尿病、免疫不全患者にも注意が必要である。

嚔声，反回神経麻痺

穿刺後、一過性の声帯麻痺が起こることがある。穿刺後の血腫による神経の圧排や炎症の影響、直接穿刺針で反回神経を損傷することなどから起こる。

気胸，気管損傷

甲状腺下極の腫瘍や縦隔内甲状腺腫の場合、エコー下で針先を十分確認しないで穿刺を行うと、穿刺針が胸腔内に達して気胸を発生することがある。

びまん性甲状腺腫大

穿刺後に甲状腺がびまん性に腫大し、頸部圧迫感、疼痛や呼吸困難を訴える。穿刺後早期に起こる場合と時間が経過してから出現する場合がある。甲状腺はびまん性に腫大することが多いが、まれに細胞診をした側のみが腫大することもある。冷却で軽快することが多いが、ステロイド投与が行われることもある。通常は保存的に軽快するが、中には挿管が必要になった症例も報告されている。エコー上はドブラで血流の乏しい樹枝状の低エコー（hypoechoic cracks）が認められる。

【おわりに】

甲状腺穿刺吸引細胞診は、甲状腺腫瘍の診断に欠くことのできない極めて安全な検査である。しかし、頻度は少ないが合併症が起こり、緊急処置が必要となることがある。穿刺にかかわる医師をはじめ、検査に携わる臨床検査技師、看護師は穿刺吸引細胞診の合併症を十分に理解することが必要である。合併症への対応を迅速にすることが、患者のリスクを回避することになり、また医療安全の面からも最も重要と考えられる。

■略歴■ 北川 亘

学歴

1980年 日本医科大学入学

1986年 日本医科大学卒業

1989年 日本医科大学大学院入学

1993年 日本医科大学大学院修了（医学博士）

職歴

1986年6月 日本医科大学附属第一病院第二外科（現内分泌外科）入局

1997年9月 日本医科大学第二外科助手

2004年4月 日本医科大学第二外科講師

2006年2月 伊藤病院 外科

2006年4月 伊藤病院 外科医長

2008年11月伊藤病院 診療技術部部長

JABTS春季大会 甲状腺領域-08

甲状腺穿刺におけるコーディネーターの役割（穿刺サンプルの取り扱い・介助方法等）

○佐々木栄司¹，志村浩己²，福島光浩¹，福成信博¹

¹ 昭和医科大学横浜市北部病院甲状腺センター，² 福島県立医科大学臨床検査学講座

甲状腺結節の診断には穿刺吸引細胞診（Fine needle aspiration cytology : FNAC）は必要不可欠の検査であり，検査を超音波ガイド下で行う施設がほとんどである．そこで，日本乳腺甲状腺超音波医学会（Japan association of breast and thyroid sonology : JABTS）では2019年に「甲状腺超音波ガイド下穿刺診断専門医（以下：専門医）と甲状腺超音波ガイド下穿刺診断コーディネーター（以下：コーディネーター）」の資格を創設した．コーディネーター資格の創設された背景にあったのは，JABTS 会員においてFNAC 実施時における医師と他の医療スタッフの立ち会いの実情を調査したところ，約95%において臨床検査技師や看護師などが立ち会っており，医師のみでは検査する施設はほぼみられなかった．臨床検査技師の内訳として約2/3は生理検査担当等の技師で機器の操作や画像判断など医師のサポートにはいり，約1/3は病理担当の技師で検体処理や標本作製を行っていた．他にも穿刺適応評価のための超音波検査，穿刺部位の決定，穿刺補助など多くの業務に関与していた．そこで今回は，「穿刺前後の患者確認や穿刺後の介助」「穿刺検体の処理と標本作製」の2つに分けて説明を行う．特に甲状腺の穿刺検体は，嚢胞や血液の混入により検体不適正となる割合が多いことから，適正標本の作製は極めて重要な作業となる．病理技師のみではなくサポートに付く他の医療スタッフも標本作製までを行えることが望ましい．また，被検者の穿刺後の合併症への対応など医療安全業務も含め，穿刺に携わる医療スタッフのレベルアップが欠かすことができない課題となっている．今後，穿刺現場ではコーディネーターの有資格者が，穿刺経験の少ない医師や医療スタッフの指導にあたるなど専門知識を役立て，より一層の貢献をしてほしいと考える．

（認定資格の詳細HP <http://jabts.or.jp/committee12.html>）．

■略歴■ 佐々木栄司

1987年 北里衛生科学専門学院 卒

1988年 東京女子医科大学 第2衛生学教室 退職

1988年 伊藤病院 臨床検査室（病理検査室）入職

2019年 昭和大学横浜市北部病院 甲状腺センター 専任技師として入職

現在に至る

資格

1992年 2級甲類臨床病理技術士 病理学

1992年 日本臨床細胞学会認定 細胞検査士

1993年 国際細胞診学会認定 国際細胞検査士

2006年 日本超音波医学会認定 体表超音波検査士

2021年 日本乳腺甲状腺超音波医学会認定 甲状腺超音波ガイド下穿刺コーディネーター

北里大学医療衛生学部衛生技術学科 細胞検査士養成課程 非常勤講師

弘前大学保健学研究科 細胞検査士養成課程 非常勤講師

千葉科学大学保健医療学科 細胞検査士養成課程 非常勤講師

日本乳腺甲状腺超音波医学会評議委員・甲状腺用語診断基準委員会委員

日本臨床細胞学会 東京都支部 功労賞受賞

共同企画

【シンポジウム】乳腺

乳癌超音波併用検診に向けて

座長： 亀井桂太郎

(日本赤十字社愛知医療センター名古屋第二病院乳腺外科)

石田 孝宣

(東北公済病院乳腺外科)

J-STARTが示す超音波併用乳がん検診の有効性と課題

○原田成美¹，鈴木昭彦²，石田孝宣¹，大内憲明¹

¹ 東北大学大学院医学系研究科乳腺・内分泌外科，² 東北医科薬科大学医学部乳腺・内分泌外科

【目的】

乳がん検診の有効性は、死亡率減少が示され、かつ利益が偽陽性・偽陰性・過剰診断等の不利益を上回ることによって確立する。わが国の対策型乳がん検診は40歳以上を対象に2年に1回のマンモグラフィ（MG）で実施されているが、死亡率減少に関する主要な根拠は欧米の研究に基づく。しかし、欧米と日本では、乳がんの罹患率の分布や乳房構成が異なり、死亡率減少効果の成果を単純に外挿しにくい。日本における罹患のピークである40歳代に多い高濃度乳房においてはMGの感度が低下することから、超音波（US）併用検診のエビデンスの構築に期待が寄せられている。本報告では、J-STARTの新たなエビデンスを示すと共に、対策型検診に追加する際の課題、ならびにリスク層別化検診の将来像を検討する。

【対象と方法】

40歳代女性を対象にMG単独とMG+US併用を比較する大規模ランダム化比較試験（RCT）としてJ-STARTが実施された。プライマリーの解析では、US併用により乳がん検出が約1.5倍増加し、感度が向上する一方、要精検率が増加することが明らかとなった。さらに乳房構成別のサブ解析では、乳房構成にかかわらず感度上昇が確認され、US併用の効果が特定集団に限定されない可能性が示唆された。今回、新たにセカンダリーの解析として、累積進行乳がん罹患率を評価した。進行乳がんは病期II以上と定義し、参加者や検診施設からの報告に基づき、医療機関からの診療情報（病期・治療情報）またはがん登録の情報を照合して病期を確定した上で、累積罹患として解析した。

【結果】

結果については2026年2月に公表予定であるため、本抄録作成時点では詳細は記載しない。

【考察】

現在、家族歴、乳房構成、遺伝学的因子（遺伝性腫瘍の遺伝学的検査）、Polygenic Risk Score（PRS）等を統合し、検診間隔とモダリティ（MG、US、MRI等）を個別化するリスク層別化検診の検討が広がっている。なかでも、乳房構成に応じた検診は重要な論点の一つである。J-STARTの結果や簡便性から、USがモダリティとして追加されると想定した場合、①偽陽性増加に伴う医療機関の精検の負担・受診者の不安への対応（十分な情報提供）、②US検査者の教育・認定制度の加速化、③装置・撮像条件・読影/判定基準の標準化、④継続的な精度管理体制の構築（要精検率、精検受診率、陽性適中度などの指標の評価）、⑤対象集団（年齢、乳房構成など）の明確化、などが求められる。また、追加検査による費用増加や受診行動への影響が変化することが想定され、費用対効果や医療資源（人材・時間）の制約も踏まえた議論が不可欠である。

【結論】

J-STARTはUS併用検診の上乗せ効果を検証する、唯一のRCTである。進行乳がんは死亡率のサロゲートとなり得るとの報告もある一方、がん種や薬物療法などの治療効果のバイアスを加味しなければならない。今後は進行乳がん罹患率の解釈を慎重に行いつつ長期追跡で死亡率減少効果を検証し、乳房構成やリスクに応じた個別化検診を見据えたUS併用検診の課題を検討する。

マンモグラフィ・超音波検査分離併用総合判定の経験から

○阿部聡子¹，森久保寛¹，大橋由貴²，徳原純子²，大塚好美²，黒川徳子²，渡邊朋子²，斉藤シヅ子²

¹ 栃木県保健衛生事業団医療局，² 栃木県保健衛生事業団臨床検査二課

乳がん検診においてマンモグラフィと超音波検査の併用は、J-STARTにより感度向上や中間期乳がんの減少が示され、その有効性が注目されている。一方で、要精検率の上昇や判定体制の構築が課題とされ、実運用を見据えた検討が求められてい

る。当事業団における乳がん検診は、1988年に視触診、一部に超音波併用の形で実施された。その後全例に超音波検査を導入し、2000年以降はマンモグラフィと超音波検査の併用検診の実施を目指して

体制整備を進めてきた。これにはPACS システムの導入が大きく関わっている。これによりスムーズな比較読影、精検歴の詳細を確認することができ、要精検率の改善に繋がると共に総合判定導入への環境が整った。

併用検診の導入当初は、マンモグラフィと超音波検査をそれぞれ独立して判定する独立判定方式を採用していたが、それぞれの比較読影により要精検は一定のレベルに保たれていた。しかし、超音波では嚢胞や線維腺腫と判断できる症例がマンモグラフィでは腫瘍と評価されることで精検対象になっていることは問題と考えられた。さらなる検診精度の改善を目指して2017年度より、両検査の所見を統合して評価する分離併用総合判定方式を導入

した。

総合判定を安定して運用するため、当事業団では検査から判定までの実運用システムの構築を重視してきた。マンモグラフィおよび超音波検査において、技師が検像、過去画像との比較、所見の整理を行ったのちに第1・第2 読影医が判定するなど効率的に判定する体制を作っている。これにより分離併用検診でも効率的に総合判定を実施し、要精検率の低減化と検診精度の維持を図っている。本発表では、1988年から継続してきた当事業団の乳がん検診の変遷を踏まえ、マンモグラフィと超音波併用検診の実運用における判定体制およびシステム構築の工夫について報告し、現場で実践可能な併用検診のあり方について報告する。

シンポジウム-乳腺

札幌市における超音波検査を併用した乳がん検診の取り組み

○佐藤恵美^{1,2}，黒蕨邦夫³，白井秀明⁴，島 宏彰⁵，高橋将人⁶

¹ 北海道大学病院医療技術部放射線部門，² 北海道大学病院超音波センター，³ 日本医療大学保健医療学部診療放射線学科，
⁴ 札幌ことし乳腺クリニック，⁵ 札幌医科大学乳腺・内分泌外科，⁶ 北海道大学病院乳腺外科

【背景・目的】

札幌市では2019年8月から対策型乳がん検診を受診する40歳代の希望者を対象に、市が費用の一部を負担するマンモグラフィ(MG)に超音波検査(US)を併用した検診(同時併用総合判定方式)を札幌方式として実施している。札幌市におけるUSを併用した乳がん検診の取り組みとその成績について検討し、現状と課題を報告する。

【方法】

札幌方式による乳房US検査は、札幌市内に居住し、受診日当日に40歳～49歳で札幌市の対策型乳がん検診としてMG検査を受診する者のうち、US検査の利益・不利益について説明を受け、同意を得た希望者とした。検査者および判定者は、精中機構主催または共催の講習会を受講しB以上の評価を取得した読影(判定)認定医、認定超音波検査技師、または札幌市が実施する研修会を受講した医師及び超音波検査技師とした。2019年から2022年までに、札幌市の対策型乳がん検診を受診した40歳代を、MG単独群(単独群)とUS併用群(併用群)に群別し比較検討した。評価項目は、受診者数、要精検率、精検受診率、がん発見率、陽性反応適中度および侵襲的検査率(精密検査時の組織診または穿刺吸引細胞診施行率)とした。

【結果】

4年間の受診者数は、単独群18,267人、併用群32,000人であった。要精検者数は単独群902人、併用群1,348人、

要精検率は単独群4.9%、併用群4.2%であった。精検受診率は単独群61.6%、併用群75.3%であった。がん発見者数は単独群33例、併用群153例で、がん発見率は単独群0.18%、併用群0.48%であった。陽性反応適中度は単独群3.7%、併用群11.4%であり、がん発見率および陽性反応適中度はいずれも併用群で有意に高かった($p < 0.05$)。

【考察】

併用群で良好な成績が得られた要因の一つとして、札幌市が実施している、乳がん検診従事者(読影(判定)医師、診療放射線技師、臨床検査技師)を対象とした継続的な研修体制が、検査および判定制度の維持・向上に寄与している可能性が考えられた。一方で、US併用検診の持続的な実施にあたっては、検査・判定に関わる人材確保や精度管理体制の継続的な維持が今後の課題と考えられた。

【まとめ】

札幌市における対策型乳がん検診の成績から、40歳代においてUS併用検診は、がん発見率および陽性反応適中度が高く、一定の有効性が示された。また、同時併用の総合判定方式を採用することで、要精検率の上昇を抑制し、特異度の低下を防ぐ効果が認められた。

【参考文献】

黒蕨邦夫, ほか. 札幌市における乳房超音波検査を併用した乳がん検診の取り組み(札幌方式)と結果, 日本乳癌検診学会誌. 2025;34(1):97-103.

シンポジウム-乳腺

超音波併用検診における総合判定の役割と教育・研修システム

○広利浩一

兵庫県立がんセンター乳腺外科

【はじめに】

わが国で実施された大規模比較試験（J-START）により、マンモグラフィ（MG）に超音波検査（US）を併用することで、感度は77.0%から91.1%へ、乳がん発見率は0.32%から0.50%へと有意に向上し、早期乳がん発見への有用性が示された。一方、同試験で採用された独立判定方式では、要精検率が8.8%から12.6%へ上昇し、偽陽性増加による受診者不利益が課題として指摘された。この不利益を抑制し、検診の質向上を図る手法として「総合判定」が注目されている。

【総合判定の意義と現状】

総合判定とは、MG およびUS のカテゴリー判定を個別に行うのではなく、両者の所見を相互に参照・照合し、各モダリティの特性を補完的に活用して最終判定を行う方法である。MG で要精検（カテゴリー3）とされた境界明瞭平滑な腫瘍や局所的非対称性陰影（FAD）に対し、US で嚢胞あるいは正常乳腺と確定できた場合、最終判定を精検不要（カテゴリー2 以下）とすることが可能となる。2019 年度の実態調査では、総合判定方式は独立判定方式と比較して要精検率を有意に低下させ、陽性反応適中度（PPV）を向上させることが報告されている。

【教育・研修システムの再構築】

総合判定の標準化と全国的普及を目的として、従来日本乳癌検診学会が主導してきた講習会事業は、日本乳がん検診精度管理中央機構（精中機構）の教育・研修委員会内に新設された「総合判定部門」へ移管された。これに伴い、2026 年度より利便性の高いe-learning形式を中心とした新たな教育・研修システムが構築される予定である。本システムは職種別に構成され、医師を対象とした「総合判定医師講習会」と、超音波併用乳がん検診に関与する、あるいは乳がん検診精密検査機関に従事する臨床検査技師・診療放射線技師・看護師を対象とした「総合判定技術講習会」の二本立てとする。「総合判定医師講習会」は全6 講義、計約4 時間で構成され、「総合判定技術講習会」ではこれらの講義に加え、『技師のためのマンモグラフィ基礎講座』を必須講義として組み込む予定である。

【結語】

超音波併用乳がん検診の社会実装において、利益の最大化と不利益の最小化を両立させるためには、総合判定は不可欠である。精中機構への事業移管により標準化が進む本教育・研修システムは、今後の併用検診における質の向上と精度管理の基盤を担うものと考えられる。

共同企画

【パネルディスカッション】乳腺①

乳癌取扱い規約19版が

超音波検査に与えた影響

座長： 山口 倫

(長崎大学病院乳腺センター/ 病理診断科・病理部)

島 宏彰

(札幌医科大学医学部外科学講座乳腺・内分泌外科学分野)

パネルディスカッション-乳腺①

「肉眼型分類」「浸潤形態と間質量」の考え方使い方

○山口 倫

長崎大学病院乳腺センター/病理診断科・病理部

取扱い規約が改定されて約1年が経過した。今回の改定は7年ぶりの比較的大きな改定であり、「世界標準に可能な限り準じる」ことをコンセプトとした。一方で、本邦の歴史的背景にも配慮している。組織型名称はWHO分類に沿うこととなり、従来の浸潤性乳管癌亜型分類は削除された。この亜分類は画像所見にも反映されるものとして長年支持されてきた経緯があり、「これまで考えてきた画像の分類ができなくなる」などの不安の声も上がっていると聞いている。しかし、第2章に「肉眼型分類」「浸潤形態と間質量」「乳管内成分の種類と量」という項目を新設したことは、乳

癌全体、さらに浸潤癌全体に対応できるよう、従来の亜型分類の概念を昇華させたものと考えている。乳癌、とくに非特殊型である浸潤性乳管癌の多彩な組織像を、従来の3つの亜型のみで表現してきたのに対し、これらの項目を用いて多角的に腫瘍を捉えることで、より実態に即した腫瘍形態の表現が可能になると考えている。

本講演では、とくに「肉眼型分類」および「浸潤形態と間質量」の使い方と考え方について、理解を深めていただけるよう概説したい。

パネルディスカッション-乳腺①

乳癌取扱い規約19版が精検超音波検査に与えた影響

○久保田一徳

獨協医科大学埼玉医療センター放射線科

精密検査における乳房超音波検査については、これまでも国内外のガイドラインなどを基に一定の考え方が確立されてきた。一方で、国内のガイドライン、BI-RADS、WHO分類といった複数の枠組みを踏まえた際に、いずれの立場を軸として診断・判断を行うべきかについては、必ずしも明確でない部分も存在していた。乳癌取扱い規約第19版では、臨床および病理記載の整理と統一が図られ、画像診断、とくに精密検査としての超音波検査においても一定の影響を与えている。

本稿では、まず一般的な観点から、早期乳癌（early breast cancer：EBC）が切除可能乳癌（Stage 0～IIIA）として再定義された点、乳腺内の部位表現において「領域」や「区域」と明示せずCなどの記載を許容する考え方、ならびにcT0およびcT4の位置づけが明確化された点について整理する。

病理学的な変更点として、従来用いられてきた浸潤性乳管癌の3組織型あるいは4組織型分類が廃され、浸潤癌の浸潤形態および間質量に基づく充実パターン・中間パターン・硬性パターンが新たに設けられた。また、肉眼型分類として非腫瘍型、圧排型、浸潤型、混在型/分類不能型の4分類が導入され、乳管内成分優位の浸潤癌、EIC、predominant lesionといった概念の解釈が、画像診断の立場からもより重要となってきた

る。さらに、EPCやSPCの概念整理、浸潤サイズ評価における5mmルールの導入は、非腫瘍性病変を主体とする浸潤癌の術前評価にも影響を及ぼしている。

これらの変更を踏まえ、精密検査における超音波診断では、これまでの3パターンのどれかを選ぶような単一の組織型を推定することを目的とするだけでなく、病変の形態（腫瘍性・非腫瘍性）、広がりや分布様式、時間軸を含めた変化、良性と断定できない要素の有無、他モダリティとの整合性といった複数の軸で病変を整理することが重要となっている。とくに浸潤形態や肉眼型と超音波像が必ずしも一対一に対応しないこともあり、複数の要素が混在することも多いことが明確となっている。一方で、典型的なscirrhous patternやsolid patternを「疑う」レベルで評価する姿勢が求められると考えている。

生検適応に関しても、組織型を推定して判断するというよりは、「良性と断定できない場合に生検を行う」という考え方や「増殖速度やリスクをあわせて生検適応を決める」が実践的となりつつある。本講演では、乳癌取扱い規約第19版の位置づけを踏まえつつ、精密検査超音波においてどのような整理を用いて診断・判断を行うべきかについて、検討したい。

パネルディスカッション-乳腺①

乳房超音波診断ガイドラインへの影響

○太田裕介， 中島一毅， 水藤晶子
川崎医科大学総合医療センター外科

乳癌取扱い規約第19版では，浸潤性乳管癌の従来の亜型分類であった「充実型」「硬性型」「腺管形成型」が廃止され，新たに「肉眼型分類」および「浸潤形態と間質量」による分類が導入された。本改訂は単なる名称変更ではなく，腫瘍の外郭形態と辺縁・内部構築を分けて評価する枠組みへと再編された点に本質がある。すなわち，腫瘍の発育様式を示す「圧排型／浸潤型」という外形評価と，腫瘍内部の細胞密度および間質量を反映する「充実パターン」「中間パターン」「硬性パターン」という構築評価が明確に区別された。

これらの概念は，超音波検査において日常的に評価している腫瘍の形状，境界，内部エコー，後方エコーといった所見を適切に言語化することで，病理所見との整合性が自然に得られる構造となっている。

これを受け，乳房超音波診断ガイドライン第4版増補版では，従来の病理亜型名をそのまま画像に対応させるのではなく，病理

分類との対応関係を明確にするため腫瘍項目の再構成を行った。肉眼型分類は，超音波画像上の形状や境界の評価と対応づけられ，浸潤形態と間質量による分類は，内部エコーおよび後方エコー所見との関係を踏まえて記載が見直された。硬性パターンでは線維成分増生に伴う減衰増大により後方エコーは減弱し，内部エコーは低下する。一方，充実パターンでは細胞密度が高く水分含量が比較的豊富であるため，減衰が少なく後方エコーは増強しやすい。これらの所見は超音波組織特性の観点から説明可能であり，腫瘍の構築や内部構成に基づく減衰や後方散乱などの特性を踏まえた理解が整理された。本発表では，乳癌取扱い規約第19版改訂による乳房超音波診断ガイドライン第4版増補版での腫瘍および組織特性項目の具体的改訂内容を提示し，病理と超音波診断の対応関係がどのように再構成されたのかを概説する。

パネルディスカッション①-乳腺

乳癌取扱い規約第19版と乳房超音波検査

○稲垣麻美
いながき乳腺クリニック乳腺外科

昨年乳癌取扱い規約第19版が刊行された。改訂された内容はいくつかあったが，そのなかでもっとも乳房超音波検査に影響するのは，浸潤性乳管癌の組織型分類が無くなり「肉眼型分類」や「浸潤形態と間質量」による評価になったことと考えられる。超音波検査を行う立場としては，“超音波像で推定した組織像が，実際の組織像と一致しているか”，そして，それは“病理の報告書で一致していることが確認できるか”が，重要であり，その間に位置するのが取扱い規約と考えられる。

いずれも取扱い規約の改定後は，超音波像で想定した組織像が新しい規約での組織評価と一致しているかという懸念が付随す

るものである。第19版においても，多数の症例をもとに超音波像と“肉眼型分類”，“浸潤形態と間質量”などの対比が行われ，今後判明してくるものと思われる。

第18版では浸潤性乳管癌を浸潤癌胞巣の形態による組織分類としており，その浸潤癌胞巣の違いを超音波で判別するのは困難であったが，それと比較すると新しい規約において，“浸潤形態と間質量”による評価は，より超音波像で推定した組織像を病理と共有できる印象を受けた。そのほか，気づいた点などをあげて，実際の経験をご報告したいと考えています。

共同企画

【パネルディスカッション】乳腺②

日本乳癌学会・日本乳癌検診学会による乳 房超音波読影補助制度

座長： 植松 孝悦

(静岡がんセンター乳腺画像診断科)

尾羽根範員

(住友病院臨床検査科・超音波センター)

パネルディスカッション-乳腺②

日本乳癌学会・日本乳癌検診学会による乳房超音波読影補助制度：制度概要について

○植松孝悦

静岡県立静岡がんセンター-乳腺画像診断科兼生理検査科

近年、乳房画像診療においては、診断精度と医療安全を維持・向上させつつ、増大する業務負荷や人材不足に対応することが重要な課題となっている。このような背景のもと、日本乳癌学会および日本乳癌検診学会では、医師と診療放射線技師・臨床検査技師が協働し、画像所見の見落としを最小限に抑えることを目的とした「技師による乳房画像の読影補助制度」について検討を進めている。

本セッションでは、患者利益と医療安全を最優先とする本制度の基本理念および設計思想を概説するとともに、医師が最終診断責任を担うことを前提とした二段階方式の役割分担、ならびにダ

ブルチェック体制による安全性確保の考え方を紹介する。あわせて、本制度が厚生労働省の推進する多職種協働およびタスクシフト/タスクシェアの方針とどのように整合するかを整理し、臨床現場における意義を明らかにする。さらに、制度導入に向けた現状と課題、教育・認定体制の必要性、医師法との関係、将来的なAI技術との統合可能性についても言及し、実装に向けた展望を共有する。本セッションを通じて、技師による読影補助制度への理解を深め、乳房画像診療の質向上と持続可能な診療体制の構築に向けた建設的な議論の基盤を提供することを目的とする。

パネルディスカッション-乳腺②

乳房超音波読影補助制度に対するJSUMの立場と体表臓器超音波検査士認定制度の位置づけ

○尾本きよか

自治医科大学附属さいたま医療センター-総合医学第1 講座（臨床検査部）

日本超音波医学会では平成14年9月に「超音波検査が施行できるのは、医師、臨床検査技師、診療放射線技師および看護師・准看護師に限定され、医師の指示の下に行う」という見解を示している。これは検査を遂行するだけでなく、その後の報告書作成までの一連の作業も含まれる。近年、超音波検査の分業化が進み、検査者に対する医師の割合が減少しており、その大部分を占める検査技師の役割は極めて重要である。検査技師は、超音波検査終了後、報告書を作成するが、記載している内容は、観察、検査したことに対する具体的な結果、所見であり、その中に臓器、部位の名称や超音波に関する専門用語などは含まれるが、「疾患名（病名）」を記載する（診断する）ことは基本的でない。それゆえに現場ではある問題が生じてきている。依頼した医師自身が超音波検査に対して十分な経験や知識を持ち合わせていないことが少なからず見受けられ、作成された超音波報告書の内容について検査を担当した技師に直接、その病態や状況について問い合わせる状況が発生している。ときには診断へと導くアドバイスを受けている場合もあり、この状況は今後も増え続けていくと思われる。

この状況を緩和するために、日本超音波医学会では超音波専門医を増やす対策を講じるとともに、それに準ずる知識、技術を持ち合わせた指導検査士の認定制度を発足させ、認定している。しかしながら、この問題はすぐには解決しないと思われ、それに代わるものとして検査技師がどこまで読影や診断の補助をしているのかという議論が行われるようになってきたのも事実である。2010年に厚生労働省は、診療放射線技師が「画像から異常所見を抽出」したり、医師に報告したりする「読影の補助」を推奨することを通知した。既に放射線領域では診療放射線技師が、医師の指示のもとで「読影の補助」を行うことは、チーム医療の一環として認められている。本セッションではこの超音波検査における「読影の補助」について議論することになったが、それを担う検査技師の理想像やその具体的な読影補助の在り方について、日本超音波医学会としても検討すべき重要な課題と考える。（個人的な見解、提案ではあるが）これらを担当する検査技師は、少なくとも各領域の認定を受けた検査技師（認定検査士、指導検査士）であること、そして報告書作成の際には、レポートの中の「異常が疑われる箇所」に下線を引いたり、太字や赤字にするなど工

夫してその重要性、緊急性を認識させる対応（異常所見の抽出）をすべきではないかと考える。すなわち依頼した医師にこれらの異常所見をしっかりと伝える（読影補助）方法をそれぞれの医療

施設で確立させることが、現実的かつ有用な方法ではないかと考える。

パネルディスカッション-乳腺②

乳房超音波読影補助制度に対するJSSの立場と今後の方向性

○尾羽根範員

住友病院臨床検査科・超音波センター

日本乳癌学会が中心となって、乳房超音波検査において技師が検査所見を記載し読影を補助する制度の制定に向け、現在、日本乳癌学会、日本乳癌検診学会、日本超音波医学会、日本乳腺甲状腺超音波医学会および日本超音波検査学会（Japanese Society of Sonographers : JSS）の代表者によるワーキンググループが組織されて検討を進めている。本制度はタスクシフトや多職種協働によるリスク管理の観点から、技師による所見記載を推奨するものである。臨床検査技師が超音波検査所見を記載することに関しては「現行制度の下で実施可能な範囲におけるタスク・シフト/シェアの推進について（医政発0930第16号：令和3年9月30日）」に挙げられている14項目のなかに、「⑩ 細胞診や超音波検査等の検査所見の記載」と明

記されているが、そこからさらに精査施設において乳房超音波検査所見をもとに推奨されるマネジメントを含めて補助することが目的とされており、2025年に日本乳癌学会が制定したカテゴリーの使用を視野に入れて検討が行われている。本制度の制定に至るまでには、実施条件などさまざまな検討が必要と考えられるが、乳房超音波検査において技師が走査し読み取った所見から悪性の可能性を推測し、受診間隔や画像誘導下生検など推奨されるマネジメントを伝えることで、互いの解釈の間に生じうる齟齬の防止を含め、より臨床に貢献できると考えられ、学会としても本制度の実現に、そして制度の維持向上に向けて協力すべきと考えている。

パネルディスカッション-乳腺②

乳房超音波検査担当技師からみた読影補助制度への期待と課題

○小柳敬子

新潟県立がんセンター新潟病院臨床検査（乳腺外科）

【はじめに】

現在、乳癌学会の予防・検診委員会が中心となり、「技師による読影補助制度」の導入に向けて検討されている。そこで、乳房超音波検査に従事している立場から、そして県内外の技師と意見交換をする中で、技師から見た読影補助制度への期待と課題を挙げてみる。

【期待と課題】

1. 技師からみた読影補助制度への期待

- ① 言語化しにくい所見をカテゴリーとして構造化し伝達共有できる
- ② 医師と技師によるディスカッションの活発化
- ③ その積み重ねにより医師と技師との信頼関係の強化
- ④ 技師の専門性向上による精度の高い検査は患者利益に繋がる

⑤ キャリア形成から技師のモチベーション上昇に期待

2. 技師からみた読影補助制度における課題

- ① 責任範囲に対する理解や業務量増大に対する不安
 - ・大多数の技師は乳腺以外の仕事の割合が圧倒的に多い
 - ・カテゴリー区分の解釈と心理的負担が危惧される
 - ・業務量増大に繋がるのではないかなどの不安
- ② 技師と医師での解釈と標準化の問題
 - ・カテゴリー分類がどこまで文書化し共通認識として標準化を図れるか
 - ・超音波検査では質的診断力以外に所見に気付ける存在診断力も必要
 - ・経験数や経年による技能の変化はどのように認定に反映させるか
- ③ 組織のシステムと金銭的インセンティブの問題

- ・個人単位ではなく組織を先導するシステム構築が必須
 - ・診療報酬に関与しないと積極的に導入されない可能性
- ④ 将来性の問題
- ・AI による読影補助制度が始まった時の位置づけ

【結語】

期待も課題も施設ごとに多々考えられるが、適切な制度設計により有益性の高い魅力的な制度の導入に至ってほしいというのが一番の期待である。

パネルディスカッション-乳腺②

「新しい診断カテゴリー」と「新しい診断超音波カテゴリー」

○中島一毅¹，太田裕介¹，松本 築¹，水藤晶子²

¹ 川崎医科大学・川崎医科大学総合医療センター総合外科学・外科，² みずとう乳腺甲状腺クリニック

日本の乳癌検診には「対策型乳癌検診」と「任意型乳癌検診」の二つがある。「対策型乳癌検診」は行政により、運用、管理されており、「任意型検診は運用施設と受診者個人との契約扱いになる」。現在の「対策型乳癌検診⇒診断」の過程の検診は、基本マンモグラフィ単独であるため、「検診マンモグラフィ（Screening Mammography：SMG）」を受け、「要精検」or「非要精検」が判定され、この場合反転されるのが、「検診カテゴリー」である。「要精検」とされた場合、精密検査施設を受診し、保険診療下に診断マンモグラフィ（Diagnostic Mammography：DMG）を受け、診断超音波検査（Diagnostic Ultrasound：DUS）を受け、マネージメントが判断される事になる。「任意型乳癌検診⇒診断」の場合は、「SMG」±「検診超音波検査（Screening Ultrasound：SUS）」にて総合判定として、「要精検」or「非要精検」が判定される。「要精検」の場合、精密検査施設を受診し、DMGを受け、DUSを受けるのは同じであるが、SMG+SUSで「要精検」の場合、SUSのみで「要精検」とされた病変が入ってくるので、DUSの位置づけが変わってくる。対策型でのSMGは40歳代ではMLO+CCの2方向撮影、50歳代以上ではMLOの1方向である。一方、DMGは年齢に関係なく、MLO+CC±DBT（Digital Breast Tomosynthesis）±拡大スポットで

ある。（すでにDBTは保健適応であり、比較的普及している印象があり、多くの施設で撮影されている）。SUSは、基本的にBモードのみであるが、任意型では、DopplerやElastographyも追加されていることがある。DUSは、Bモード+Doppler+Elastography±CEUS（造影超音波検査）が実施されることが多い。（CEUSは保険収載されているが、搭載装置が普及していないうえ、煩雑になることもあり、撮像している施設は決して多くはないが、ルーチンに実施している施設もある）この対策型検診、任意型検診で、SMG±SUS結果から、「要精検とする」or「要精検としない⇒検診継続」を判定するのが、「検診カテゴリー」である。一方、乳房精密検査でDMG+DUSで「生検をする」or「生検をせず、経過観察をする」or「生検不要であり検診へもどってもらう」を判定するのが、「診断カテゴリー」である。アウトカムが全くことなり、マネージメントの方向性も数も異なる。J-STARTの結果が公表されたことにより、いずれ対策型検診にもSUSが導入されるかもしれない。その場合、「任意型検診」でのDMG+DUSでの判定手法が一般的になってくる可能性が高く、「診断カテゴリー」の理解が重要になるため、この違いについて詳しくわかりやすく解説するとともに、特に「診断カテゴリー」に大きな影響を持つ「診断超音波カテゴリー」について具体例を提示しながら、解説をおこなう。

共同企画

【ワークショップ】乳腺①

乳癌診療における超音波検査のAI 技術

座長： 三塚 幸夫

(東邦大学医療センター大森病院臨床生理機能検査部)

久保田一徳

(獨協医科大学埼玉医療センター放射線科)

超音波画像の高画質化と検査サポート機能

○渡邊哲夫，佐東佑子，藤井信彦
富士フイルム株式会社メディカルシステム開発センター

2010年代後半，AI技術の急速な進歩により，FDA（米食品医薬品局）が医療機器向けAIアルゴリズムの承認を始め，放射線，病理，眼科などの画像診断機器へのAI技術の搭載が進んだ。一方，超音波診断装置は，リアルタイムの動的画像でノイズやアーチファクトが多いなどの理由から，AI技術の適用や学習が難しく他のモダリティに比べ製品導入が遅れていた。ところが，2017年頃にIEEE（Institute of Electrical and Electronics Engineers）などで超音波画像の高画質化にAI技術を活用する研究報告が始まり，それに触発された我々は，画像診断モダリティを開発するメーカーとして，画像性能の向上にこそAI技術を活用すべきと考え，その開発に着手した。超音波画像は電気ノイズを含んで画像化されているが，画像から目視で超音波の受信データと電気ノイズを区別することは困難である。そこで，AI技術を設計に活用して電気ノイズを選択的に除去することができれば，高画質化に寄与すると考えた（*1）。学習データとして一般的なImage（画像）データではなくRaw（受信波形）データを用いることで高いノイズ除去性能を獲得した。更に製品の演算部に搭載可能かつ画像の更新速度（フレームレート）を阻害しないアルゴリズムを実現した。しかし，電気ノイズを除去した超音波画像は従来の超音波画像と比べて超音波スペクトルの埋まりに物足りなさが生じた。そこで，高周波の空間分解能と低周波の深部感度を融合するeFocusing PLUS 機能を開発し併用することでスペクトルの埋まり不足を解消した。これらの工夫を盛り込み，電気ノイズを選択的に除去することで超音波画像の高画質化を実現するDeepInsight 技術（*2）を製品に搭載した。しかしながら，乳房超音波検査では複数の層から構成された複雑で多様な乳腺組織を白黒画像の階調性を活用して診断するため，更なる階調性の向上を求められた。そこで，プローブ

の持つ周波数帯域を更に活かす送信波形や受信フィルタに改善し，画像化に用いる周波数帯域を広げることで，より豊かな階調性を実現した。

一方，乳房超音波検査では従事する検査者が不足し，検査者の疲弊による見落としが懸念されている。そこで我々は，AI技術の一種であるDeep Learning を用いた画像認識技術に基づいて輝度特徴量（輝度，テクスチャ，境界，形状などの学習データに共通した特徴の総量）を求め，しきい値以上の場合に周囲と輝度特徴が異なる領域としてリアルタイムに超音波画像上に強調表示するeScreening機能を開発した（*1）。しかし，教師データに類似する特徴を持つが，検査者が超音波画像から拾い上げるべき対象でない領域を強調表示してしまう場合があった。そこで，周囲と輝度特徴量の差が少ない画像を含む様々なバリエーションの画像を教師データとして追加することで，正常構造に対する強調の抑制傾向が認められた。また，超音波画像に対する画質設定は多様だが，その影響を受けにくいように工夫してeScreening 機能を製品に搭載した。

我々は，DeepInsight 技術とeScreening 機能について，それぞれの目的に応じてAI技術の導入カ所を演算プロセス内で適切に使い分けることで「高精細な超音波画像性能」と「輝度の特徴量を抽出し強調表示する機能」を開発し，その製品化にあたりリアルタイム性を損なわないように配慮した。これらの技術が広く認知され，乳房超音波検査の質向上に貢献することを期待する。

*1 AI技術のひとつであるDeep Learning を用いて開発・設計したものです。実装後に自動的に装置の性能・精度は変化することはありません。

*2 DeepInsight は富士フイルム株式会社の登録商標です。

ARIETTA 850 DeepInsightおよびeScreeningの使用感

○柏倉由実

済生会松阪総合病院乳腺外科

【DeepInsight Technologyについて】

本装置は設計にAI技術が活用されているが、どの部分にAIがどのように関与しているかについては、使用者の立場で詳細に理解・把握できているわけではない。しかしながら、日常診療で使用しているユーザーとして、従来は観察部位に応じてフォーカスや各種設定を調整することでようやく描出できていた構造が、現在では調整を行わずに描出される場面が増えたと感じている。これにより、検査者間の技量差の縮小や検査時間の短縮といった点で有用性があると考えられる。

【eScreening について】

当院では、健診センターにおける任意型乳癌検診超音波検査（主に技師が施行）と、外来診療における乳房超音波検査（主に医師が施行）の両部門で、2台のARIETTA 850 DeepInsight が稼働している。健診センターでは、技師が任意にeScreeningのon/offを切り替えており、運用は各技師の判断に委ねている。所見とするかどうかが判断に迷う場面ではeScreeningをonにし、その反応を参考にしたという意見は比較的多く聞かれる。病変を疑った場合には、eScreeningの反応に加え、カラードプラーやエラストグラフィによる追加観察を行っている。外来診療では、精査中の症例や経過観察中の症例に加え、乳癌全摘後の対側乳房の検査など、検診に近い性格の検査も含まれている。個人的にはeScreeningを常時onにしているわけではないが、検査件数が多く疲労を感じる場合や、厚みのある乳房、脂肪と乳腺が混在して内部エコーが複雑に見える乳腺など、十分に観察できているという自信を持ちにくい条件下で

onにすることが多い。eScreeningは「正常乳腺と特徴量が異なる領域」を強調表示する機能であるが、これまでの経験から、周囲とのエコーレベル差が小さくコントラストの乏しい病変に対して特に有用であると感じている。超音波検査においては「病変を疑うこと」が最初のステップであり、多くの場合、疑った部位に対してカラードプラーやエラストグラフィなどの追加検査を行い検証を進める。しかし、そもそも病変に気付かなければその後の検証に進むことはできない。eScreeningは、この「気付き」を補助するツールとして有用である可能性がある。一方で、「十分に描出された画像でなければ反応しにくい」という特性も実感している。例えば、探触子圧の調整が不十分な初学者の検査では誤検出が増える傾向があり、描出条件が良好でない画像ではeScreeningが反応しない場合も経験した。したがって、本機能の有用性を最大限に引き出すためには、基本的な走査技術と適切な画像描出が前提となると考えられる。AIの性能評価においてはしばしば「人とAI」の対比が行われるが、超音波検査は検査者自身の走査や描出の工夫によって追加の情報を得ることが可能なモダリティである。こうした特性を踏まえると、eScreeningのように検査中の気付きを促し追加観察につなげるAIは、人の判断を置き換えるのではなく、人の能力を補完・拡張する存在として活用されることで、より質の高い検査が実現できる可能性がある。画像描出技術の進歩により超音波画像はより観察しやすい方向へ進化しているが、正しい情報を取得する、すなわち適切な検査画像を得るといった基本的要素の重要性は、AIを適切に活用する上でも改めて強く意識されるべきである。

乳腺領域におけるリアルタイム構造物検出技術

○高田優子，吉田哲也

キヤノンメディカルシステムズ超音波事業部超音波開発部

近年、超音波診断装置において人工知能（Artificial intelligence: AI）を活用した画像解析技術の開発が進んでいる。キヤノンメディカルシステムズ株式会社製超音波診断装置 Aplio i シリーズには、リアルタイム構造物検出機能である Smart Area Indication (S.A.I.) が搭載されている。S.A.I. は、画像中の指定エリア内を検索し、特定の特徴を有

する構造物が含まれる箇所をリアルタイムに検出して赤い矩形で囲うことで、検査者に通知するAI機能である。本機能は、5～10mm程度の大きさの、周囲組織と比較して輝度が低く、かつ閉じた形状の構造物を検出対象としており、検査中の構造物の認識を支援することを目的としている。乳腺超音波検査において観察される腫瘍性病変やFatty islandなどは、S.A.I.機

能の検出対象となる構造物と共通する特徴を有しているケースがある。本機能の使用により画像中の該当領域が検出され強調表示されることで、構造物の見落としの抑制に役立つことが期待される。

また、病変と判定した部位にROIを設定することにより、その特徴を解析して該当する所見を推論し、BI-RADS レポートの初期値として入力する機能がある。S.A.I. 機能での検出情報を利用して自動でROIを設定することも可能であり、Freeze 操作

のみでレポート案の作成まで完了することができる。検査中の構造物検出からレポート作成までの一連の流れを支援することで、検出支援・検査時間短縮に寄与できると考えられる。

本講演では、当社AI 機能の技術的特徴および処理概要について紹介するとともに、乳腺超音波領域における使用例を提示する。

*Aplio はキヤノンメディカルシステムズ株式会社の商標です

ワークショップ-乳腺①

乳房超音波Smart Area Indication (S.A.I.) 検出支援機能の臨床的有用性と課題

○何森由美

香川医療生活協同組合高松平和病院乳腺外科

近年、AI 技術の発展により、乳房超音波（US）領域においても検査支援機能が実装されつつある。キヤノンメディカルシステムズ社Aplio i-series Prism Edition に搭載された Smart Area Indication (S.A.I.) は、画像認識技術を応用した Deep Learning を用いて構築されたモデルを用い「おおむね閉じた構造物」をリアルタイムに検出するアプリケーションである。本機能は、走査中にマーカーを提示し、術者への注意喚起および検出精度の安定化を目的としている。これまで、US 画像に対する AI の研究は多数報告されているが、静止画B モード単独での特異度の大幅な向上は依然として困難であるのが現状である。一方、乳がん検診への US 導入を考える上では、まず術者間差や疲労による見落としを抑制し、検出能力を一定に保つ技術の導入が重要である。S.A.I. はこの観点から、スキャン中に病変候補にマーカーを提示し、検査の再現性と安定性向上に寄与するものと考えられる。

臨床使用経験では、「腫瘍」だけでなく「低エコー部を含むような非腫瘍性病変」に対しても有効であり、高濃度乳房におけるスク

リーニングや経過観察において、見落とし防止に寄与すると思われる。

また、過検出アラートを抑えるためには乳房構造の歪みを制御した走査が求められるが、その結果として乳房構造を明瞭に捉え、異常なしと言える画像が得られている適正なプローブ操作の習得が促される。初学者にとっては、マーカー出現は適正な走査の指標となり、技術教育の補助としての可能性が挙げられる。課題としては、現行のS.A.I. では良悪性の判定を行わないため、カテゴリ判定は術者が従来通り行う必要がある。また、アーチファクトや乳房の歪みに伴う過検出に対しては、複数方向からの観察による解剖構造理解が不可欠である。さらに微小病変の検出には高画質画像を要するため、現状では高性能機種への搭載に限られる。スクリーニングで使用される機器への搭載が望まれる。今後、より新しい世代のAI 技術を活用することで、良悪性鑑別の精度向上やレポート作成の補助など、さらに高度な術者支援機能へと発展させることが期待される。

ワークショップ-乳腺①

機械学習モデルを用いた画像プリセット自動選択機能の開発

○谷川俊一郎

GEヘルスケア・ジャパン株式会社超音波製品開発部

〔背景と目的〕

現在市販されている多くの超音波装置では、送信周波数、走査線数、カラーマップ、ダイナミックレンジなど、多数の画質調整パラメータを操作することができる。しかし、検査時間の制約や設定項目の多さから、常に最適な組み合わせを選択することは容易ではない。また、所望の画質条件をプリセットとして登録することで簡便に切り替えることは可能であるものの、実際の描出対象と異なるプリセットが選択された場合、装置が本来持つ性能を十分に発揮できなくなるという課題がある。この問題を踏まえ我々は、多様な超音波Bモード画像を学習データとした機械学習モデルを構築し、画像内容に基づいて対象を自動判別し、その結果に応じてリアルタイムに最適な画像プリセットを選択する機能を開発した。本発表では、この自動プリセット選択機能の概要と性能を報告する。

〔対象と方法〕

主に GE LOGIQ E10x, LOGIQ E10s, LOGIQ Fortis を用い、2000年から2023年にスクリーニング検査目的で取得された超音波画像のうち、乳腺画像を含む表在・血管領域の約14,000画像をトレーニング画像の対象とした。これらの画像に対し、米国または日本の超音波検査技師資格を有する6名が、描出臓器に関する属性タグを付与する画像分類作業を実施した。得られたデータを教師画像として、畳み込みニューラルネットワークを用いた機械学習モデルを構築した。分類対象は、腹部（肝表）、乳腺、頸動脈、下肢、筋骨格、甲状腺、陰囊の計7カテゴリとした。モデルの検証には、教師用画像とは独立した約2,600枚の画像セットを使用した。さらに、このモデルを用いて予測された対象臓器に基づき、最適なプリセットを自動選択

する制御ソフトウェアを開発し、超音波診断装（LOGIQ E10x, LOGIQ E10s, LOGIQ Fortis, LOGIQ Totus）に実装した。また、ユーザーの多様な運用ニーズに対応するため、AIアシストレベルを調整可能な3つのモード、すなわち（1）完全自動調整、（2）ユーザー確認後の調整、（3）推奨提示のみ（自動変更なし）を導入した。

〔結果〕

開発した表在・血管領域向け機械学習モデルは、独立したテストデータセットに対し、概ね80%以上の分類精度を示した。また、AIアシストレベルを選択可能とする設計により、ユーザーの経験や運用方針に応じた柔軟な使い分けが可能であることが確認された。

〔まとめ〕

今回開発した機械学習モデルによる画像プリセット自動選択機能は、検査時間に大きな制約があるケースや、撮像中にプリセット変更を意図せず失念してしまう場面、さらにはプリセット選択が十分に意識されないまま検査が進行する状況においても、有効な支援ツールであると考えられる。

〔文献〕

[1] Tanigawa et al: ENHANCING EFFICIENCY OF ULTRASOUND EXAMINATION THROUGH AIPOWERED AUTOMATIC PRESETS: The 20th Congress of World Federation for Ultrasound in Medicine and Biology, (O-68-2), May 2025.

ワークショップ-乳腺①

機械学習を用いた超音波画像調整および適正断面取得支援システムの検討

○小川真広¹, 谷川俊一郎², 橋本浩²¹ 日本大学医学部内科学系消化器肝臓内科学分野, ² GEヘルスケアジャパン超音波製品開発部

〔はじめに〕

近年、超音波診断装置は焦点設定不要化や受信信号をリアルタイムに解析した自動ゲイン調整といった機能拡張により、装置側でのゲインやコントラストの自動最適化技術が大きく進歩している。しかし、こうした自動化が進む一方で、取得した断面が適正であ

るか、あるいは関心対象の構造物を的確に描出するための最適な画質パラメータ選択されているかを即時に判断する作業は、依然として検査者の経験に大きく依存している。特に、限られた検査時間の中で、適切な撮像条件と画質設定を迅速かつ確実に導くことは容易ではなく、これらは乳がん診療における乳腺超音波

検査のみならず、腹部超音波検査においても共通した課題である。これらの課題を背景に、断面の適正化、画質条件の最適化、取得画像の信頼性等をリアルタイムに支援するAI技術の開発が強く求められている。

【方法】

腹部、表在、血管領域を含む 25,000 枚のタグ付き画像で学習した畳み込みニューラルネットワークモデルが内蔵されたLOGIQ E10xを使用し、複数臓器を含むライブスキャンを実施し、内蔵された学習モデルに撮像対象臓器を推定させ、装置上にて各種画像自動調整制御を実行した。また装置内蔵のソフトを用いて取得された腹部スクリーニング検査25断面の肝臓、胆嚢、脾臓、脾臓、腎臓、腹部大動脈の基準断面に対して、各断面に必要な領域が正しく検出できた画像に対して、専門医による評価を学習させた画質判定モデルを試作し、オフラインにより評価を実施した。

【結果】

機械学習モデルを用いた画像調整機能により、非熟練者においても適切な画質条件で検査を遂行でき、検査効率および診断効率の向上が期待された。また、画質判定モデルを用いることで、腹部超音波検査における適正断面取得支援システムを構

築できる可能性が示唆された。本判定モデルがリアルタイムに利用可能となれば、画質不十分と評価された場合に検査者がプローブ操作を再考・修正することが可能となり、技術向上に寄与すると考えられる。さらに、被検者側の要因により十分な画像が得られない場合についても、その情報を二次読影者に明示的に共有できるため、検査全体の時間短縮、品質向上、および客観性の向上が期待される。本手法は乳腺超音波検査においても、適正断面取得および画質の客観的評価を支援する基盤技術として応用可能であり、検査画像のばらつき低減に寄与する可能性がある。

【引用文献】

- [1] 小川 眞広ほか: 精度管理を見据えた深層学習による適正画像判定:Jpn J Med Ultrasonics Vol.47 Suppl., (S356) 2020
- [2] 小川 眞広ほか: 精度管理を見据えた機械学習による適正画像判定 (第二報) :Jpn J Med Ultrasonics Vol.48 Suppl., (S708) 2021
- [3] 小川 眞広ほか: 腹部超音波検査の基準断面に対する深層学習を用いた適正断面取得支援システムの試み:Jpn J Med Ultrasonics Vol.49 Suppl., (S606) 2022

ワークショップ-乳腺①

METIS Eyeを活用した乳癌検診における精密検査の要否の判定支援について

○山並憲司

Smart Opinion Inc.

【目的】

日本では乳癌の罹患率が上昇しており、女性の9人に1人が生涯に乳癌を発症すると推定される。特に40代以降で罹患率が高まる中、早期発見が重要である。乳癌検診ではマンモグラフィが標準とされるが、高濃度乳腺(デンスブレスト)が多い日本人女性では超音波検査の有用性が高い。しかし、超音波検査は医師の読影経験に依存しやすく、見落としや不要な精密検査が発生しやすい課題があった。

本研究では、慶應義塾大学との共同開発により薬事承認を取得した乳癌超音波画像AI診断支援ソフトウェア「スマートオピニオン METIS Eye」(以下、METIS Eye)を活用し、乳癌検診における精密検査の要否判定を支援するシステムの有用性を評価した。METIS Eyeは、深層学習を基盤とし、超音波画像から病変候補部位を検出するとともに、国際基準であるBI-RADS分類に基づいて精密検査の必要性を判定する。医師の診断を置き換えるのではなく、「もう一つの目」としてダブル読影を支援することを目的としている。

【方法】

METIS Eyeは医療画像管理システム(PACS)と連携し、検査技師が撮影した画像を自動的に解析(処理時間約0.1秒)。AIは病変候補部位を赤枠(精密検査要)または緑枠(精密検査不要)で表示し、BI-RADSカテゴリーを提案する。医師は従来の読影に加え、AIの結果を参考に最終判定を行った。評価項目は以下の通りである。

精密検査必要所見の検出感度(Sensitivity) 医師単独読影と医師+METIS Eyeの正診率の比較 不要な精密検査の削減効果(特異度) 評価には、医師24名を対象とした読影試験(超音波画像50例)および臨床運用データを使用した。統計解析にはMcNemar検定等を用いた。

【結果】

METIS Eye単独での精密検査必要所見の検出感度は90.0%であった。医師単独読影時の正診率は69.3%であったのに対し、METIS Eyeを併用した場合は73.1%に有意に向上した($p < 0.05$)。AI支援により不要な精密検査の提案

が適正化され、特異度の改善が認められた。臨床運用では、METIS Eye の提案をセカンダリードとして活用することで、診断の安定性が向上し、地域や施設間の読影格差の是正が期待できる結果となった。

METIS Eye を活用した精密検査要否判定支援は、乳癌検診の信頼性向上に寄与し、早期発見率の向上と患者の安心感向上に貢献すると考えられる。医師とAI の協働による次世代型検診の実現に向け、さらに臨床エビデンスの蓄積を進めたい。

ワークショップ-乳腺①

AIシステムを用いた乳癌超音波画像におけるBI-RADS4a以上病変の検出率の検討

○竹下春香¹、塚田実郎¹、宗 瑞葵¹、水島 圭¹、横江隆道²、永山愛子²、関 朋子²、高橋麻衣子²、林田 哲²、陣崎雅弘¹

¹ 慶應義塾大学医学部放射線科学教室（診断）, ² 慶應義塾大学医学部外科学教室（乳腺）

【目的】

近年、画像診断を補助する人工知能（artificial intelligence:AI）技術の開発が進んでいる。乳腺領域では、Smart Opinion 社のスマートオピニオン METIS Eye® が薬事承認を受け、臨床使用が可能となっている。本システムは、Breast Imaging Reporting and Date System (BI-RADS) 4a 以上と判断される病変の検出を目的として開発された。国内で収集された超音波画像を用いた検証において高い検出率が報告されているが、実臨床データに基づく検出率の検証は十分とは言えない。本研究では、当院における乳癌症例を対象に、本システムの病変検出率を検証した。

【対象】

慶應義塾大学病院において2023 年1 月から6 月までに乳癌に対して手術を施行され、病理学的にInvasive ductal carcinoma (IDC) またはductal carcinoma in situ (DCIS) と診断された症例を対象とした。術前に当院で乳房超音波検査が施行され、評価可能な画像が存在する症例のみを選択した。男性、同一乳房内の多発悪性病変、複数の組織型が混在する症例、患側乳房の手術既往のある症例は除外した。主病変以外に娘結節を伴う場合は、主病変のみを解析対象とした。

【方法】

後方視的に各症例において主病変と判断される超音波静止画像を1 枚選択した。病変を含み、最大限皮膚から大胸筋が写る範囲で、文字や記号情報を省くようにトリミングした画像を使用した。これらの画像に対し、スマートオピニオン METIS Eye® を用いてBI-RADS4a 以上と判定される病変の検出の有無を評価した。

【結果】

期間内に手術を受けた患者は154 人であり、該当病変は78

症例で、IDC は65 病変、DCIS は13 病変であった。検出率はIDC では95.4%、DCIS では76.9%、全体では92.3%であった。

【考察】

本システムのBI-RADS4a 以上と判定される病変の感度は91.2%と報告されている。本研究においても全体的な感度は92.3%であり、既報と同程度の結果であった。組織型別にはIDC で検出率が高い一方、DCIS では低下する傾向がみられた。本システムはBI-RADS4a 以上か否かを判定することを目的として開発されており、病変の組織型や詳細な超音波画像所見による差異は考慮されていない。この背景を踏まえると、IDC に対しては十分な検出性能を有すると考えられる一方、DCIS は超音波所見が非特異的でBI-RADS 評価において過小評価され得ることが報告されており、検出が難しい病変特性が影響した可能性がある。したがって本システムは特にIDC を含む明らかな悪性所見の拾い上げにおいて有用性が期待される一方、DCIS など検出が難しい病変では他モダリティや臨床情報との総合判断が重要である。

【結論】

スマートオピニオン METIS Eye ® を用いることで、乳癌患者の超音波画像の92.3 % がBI-RADS4a 以上として検出された。IDC では95.4%と高い検出率を示し、DCIS では検出率が低下した。本システムは乳房超音波画像に基づく臨床的意思決定を補助するツールとして有用である可能性がある。

【参考文献】

1.Hayashida T, Odani E, Kikuchi M, et al., Establishment of a deep-learning system to diagnose BI-RADS4a or higher using breast ultrasound for clinical application. Cancer Sci. 2022 ;113:3528-3534.

2.Zhao C, Xiao M, Liu H, et al., Reducing the number of unnecessary biopsies of US-BI-RADS 4a lesions through a deep learning method for residents-in-training: a cross-sectional study. BMJ Open.

2020 ;10:e035757.

3.Yi M, Lin Y, Lin Z, et al., AI Improves the Clinical Strategy of US BIRADS 4A Breast Nodules Using a Convolutional Neural Network. Clin Breast Cancer. 2024 ;24:e319-e332.e2.

共同企画

【ワークショップ】乳腺②

GTC の理解を深める

座長： 中島 一毅

(川崎医科大学総合医療センター外科・川崎医科大学総合外科学)

何森亜由美

(高松平和病院乳腺外科)

USによるGTC判定と乳房構成判定：総論

○木村美英¹， JABTS US GTC 研究部会²

¹ 第二川崎幸クリニック乳腺外科， ² JABTS US GTC研究部会

超音波にて乳房を観察すると，皮下脂肪組織と乳腺後隙脂肪に挟まれる形で乳腺領域があり，その中に等～低エコーレベルの樹枝状管状構造が観察される。この円盤状の乳腺領域はFGT (Fibroglandular Tissue) と呼ばれ，乳管，小葉，間質を包括する乳腺そのものである。FGT 内の樹枝状の等から低エコーレベルの構造はGTC (Glandular Tissue Component) と呼ばれている。

GTC 内には乳管や小葉を含んだTDLU (Terminal Duct Lobular Unit) が存在する。TDLU は葡萄の房のように乳管周囲に存在し，末梢側，つまり乳腺の浅部と深部，辺縁ではTDLU の割合は高くなる。TDLU は癌の発生母地といわれており，注意深い観察が必要である。超音波の分解能では小葉と小葉外の線維性間質を分けることは困難である。そのため，TDLU や小葉周囲の線維性間質 (周囲間質) が一体化した形になって脂肪と等エコーレベルのスペckルパターンとして描出されている。若年女性ではGTC 内部に乳管壁からの反射による線状高エコーが確認できる。GTC の大きさや分布は個体間で大きく異なり，個人においても年齢・ホルモンバランス・授乳歴によって変化する。加齢性変化により膠原線維の少ない浮腫状間質の基質は脂肪に置き換わる形で減少する。閉経を迎えると小葉構造や小葉内間質も退縮する。症例によっては分量の多い周囲間質の線維組織が硬化した膠原線維となって残存することがあり，小葉構造が退縮した高齢者でも豹紋状パターンを呈することがある。

なお，授乳期乳腺は通常とは異なり腺房が大きく発達するため，乳癌発症リスク因子としてGTC を考える場合の“GTC概念”には当てはまらない。

GTC がFGT 内の50%以上を占める症例では，少ない症例と比較して乳癌発症のリスクが高くなり，閉経後も乳癌発症リスクは継続することが報告されている。FGT 内のGTC の量を定性評価することで，乳癌発症リスクの層別化因子となることが期待されている。BI-RADS 第6 版でも組織構成の項目にGTC の概念が追加された。

GTC をMinimal (GTC の割合が25%未満) ， Mild (25%～ 49%) ， Moderate (50%～ 74%) ， Marked (75%以上) に分類することが紹介されており，今後の検診現場における需要が増す可能性がある。乳がん検診はマンモグラフィによるものが一般的ではあるが，超音波単独検診も普及しつつある。マンモグラフィと同様に，超音波検診においても乳房構成を正しく判定することで，個々にあった適切な検診の層別化が可能となる。乳房内のFGT の割合とGTC の量を計測することで，マンモグラフィでの乳房構成と超音波上での乳房構成が一致すると報告されている。乳腺解剖構造とGTC を正しく理解することで病的な低エコー域との鑑別が可能となり，診断精度の向上につながる。正常乳腺構造，FGT およびGTC の概念，乳房構成について解説していく。

USによるGTC判定と乳房構成判定： 各論 非腫瘍性病変と正常バリエーションの鑑別

○何森亜由美^{1, 2}

¹ 香川医療生活協同組合高松平和病院乳腺外科， ² とくしまプレステアクリニック乳腺外科

乳房超音波診断は，ACR BI-RADS 第6 版におけるGlandular Tissue Component (GTC) およびnon-mass abnormality (非腫瘍性病変) の概念導入により，従来の腫瘍性病変中心の検出・評価から，背景乳腺の解剖学的基本構造そのものを評価する時代に入りつつある。これらの新たな概念導入において，臨床医が直面する最大の課

題の一つが，GTC が局所性に集簇して形成される正常バリエーション，すなわち「限局性非対称性正常乳腺 (Focal Asymmetric Normal Breast; FANB) 」＝局所性highGTC と，真の病変である「非腫瘍性病変」との鑑別である。両者はB-mode 上で類似の所見を呈することが多く，その鑑別は診断精度を左右する。特にスクリーニングの場では，追加

モダリティに頼れないので、B-mode 上での解剖学的知識に基づいた判断が求められる。このため、乳癌の発生母地である終末乳管小葉単位 (TDLU) を内包するGTC の正確な解剖学的理解が、高濃度乳房における微小な、又は不明瞭な病変さえ見逃さず確実に存在を指摘し、かつ不必要な精査を避ける診断精度の高い検査を行う上で不可欠である。

本講演では、「GTC 各論」として、診断精度向上に役立つ体系的なアプローチを解説する。GTC 評価を単なるリスク評価ツールとして捉えるのではなく、その視点を正常乳房構造の多様性の理解へと深化させることが重要である。具体的には、FANB を構成する「4つの局所性high GTC 分布タイプ」と、GTC 評価の

際にしばしば判定に影響を及ぼす「2 つのFGT 内脂肪分布タイプ」について、その解剖学的背景と典型的な超音波像を提示し詳説する。

本講演で提示するFANB の体系的理解は、「正常構造からの逸脱部」と捉えられる所見を「正常構造からどのように逸脱しているか」という解剖学的視点で客観的に評価するための基礎となる。これにより、非腫瘍性病変の評価を主観的な認識ではなく、再現性の高い論理的な診断プロセスへ導くことが出来るようになる。このアプローチは、JABTS が世界に先駆けて乳房超音波診断ガイドラインで示してきた乳房超音波解剖の理解を発展させるものであり、日常臨床における診断精度向上が期待されるものである。

ワークショップ-乳腺②

USによるGTC評価と乳房構成判定の実際 技師の視点から

○磯部幸子¹、町田洋一²、大野智美¹、日比谷千尋¹、大西明子¹、越智真衣¹、持田宏美¹、赤熊里佳子¹、稲葉朱音¹

¹ 亀田京橋クリニック臨床検査室，² 亀田総合病院放射線科

GTC (Glandular Tissue Component) の多寡を評価することは、マンモグラフィにおける高濃度乳房の中から、超音波検査によってさらに乳癌発症リスクを層別化できる可能性があるとして、近年、新たな指標として注目されている。しかし、同一の乳房においてもGTC の分布や占める割合は一樣ではないため、評価に迷うことがある。JABTS-GTC 研究部会では、GTC 評価および乳房構成判定を日常検査に取り入れることを目的に、記録部位やプローブの方向を一定の方向に定め記録している。基本画像は、C 区域を中心に、FGT (Fibroglandular tissue) が最も厚い部位を確認し、この部位の水平方向の画像を基本画像として記録している。水平方向だけでは判定が困難な場合は、同一区域においてGTC の走行や連続性、密度に着目し、GTC が長軸方向に描出される乳頭方向の画像を参考画像として記録している。また、観察中に部分的に密な等エコーパターン (局所的high GTC) を認めた場合は、分布様式を意識しC末梢型、区域型、前方末梢型などに分類して追加記録している。なお、乳頭近傍型においてはGTC 評価に加えず、別途記載することを推奨している。これらの観察および記録は両側乳房で行っている。GTC 評価は、ソウル大学の判定アトラスに準じて、GTC の分布が50%未満のminimal, mild の群をlow

GTC に、50%以上のmoderate, marked の群をhigh GTC と、2 分類で評価している。乳房構成判定については、C 区域の基本画像を用い、FGT、前方脂肪および後方脂肪の厚さを計測し、FGT が脂肪よりも厚い場合は高濃度乳房、脂肪が厚い場合は非高濃度乳房を判定している。評価開始当初、乳房構成判定は脂肪小葉に乳腺が介在する症例においてFGT の計測範囲に迷いが生じることがあったが、現在は一定の基準に基づいた評価が可能となり、研究部会における目合わせにおいても安定した一致が得られている。

一方、GTC 評価は同一乳房内であっても描出様式が一樣でない場合があり、評価に迷う症例も少なくない。基本画像の選択が難しい場合においても、操作中に得られた評価を適切に反映した画像を記録することが重要である。本セッションでは技師の視点から、基本画像を選択・記録する際にどのような点に注意しているのか、日常検査の中でどのように取り入れているのか、GTC 評価が比較的容易であった症例と困難であった症例と共に提示する。さらに、新しい評価項目の追加により検査時間への影響が懸念されるが、GTC評価 および乳房構成判定を日常検査として運用した際の検査時間との関係についても、当院の現状を踏まえて報告する。

USによるGTC判定と乳房構成判定の多施設共同研究結果

○植松孝悦¹， JABTS US GTC 研究部会²

¹ 静岡県立静岡がんセンター乳腺画像診断科兼生理検査科， ² JABTS US GTC研究部会

【背景・目的】

乳房超音波検査（US）は高濃度乳房女性における重要な画像診断モダリティであり，近年，乳房内の乳管・小葉量をほぼ正確に反映するGlandular Tissue Component（GTC）判定とUSによる乳房構成判定が，乳がんリスク評価や検診戦略の最適化に資する新たな指標として注目されている．一方で，USによるGTC判定および乳房構成判定は，観察者によるばらつきが懸念されており，医師・技師を含めた実臨床での再現性や信頼性を検証することが重要な課題であった．本研究は，多施設・多職種による読影実験を通じて，USによるGTC判定および乳房構成判定の読影者間・読影者内の一致性を検証し，その臨床的妥当性を明らかにすることを目的とした．

【方法】

本多施設共同研究では，12施設から参加した乳房超音波検査に熟練した医師および技師を含む複数の読影者が，同一のUS画像セットを用いてGTC判定および乳房構成判定を行った．同一症例について一定期間を空けて複数回評価を行い，読影者間および読影者内の一致性を解析した．

【結果】

USによるGTC判定および乳房構成判定のいずれにおいても，読影者間・読影者内ともに高い一致率が認められた．特に，医師と技師を含めた多職種間においても評価のばらつきは小さく，GTC判定および乳房構成判定が職種を超えて安定して共有可能な評価指標であることが示された．また，同一読影者による反復評価においても高い再現性が確認され，日常診療における信頼性の高い評価法であることが示唆された．

【結論】

本多施設共同研究の結果，USによるGTC判定および乳房構成判定は，医師・技師を含めた多職種間においても高い一致性と再現性を有することが明らかとなった．

これらの所見は，USによる乳房構成評価が特定の専門職に依存しない，共通言語としての画像評価指標になり得ることを示しており，今後の検診・診療・教育・研究への幅広い応用が期待される．

本講演では，多施設共同研究の結果を通じて，USによるGTC判定と乳房構成判定の実践的意義と，技師を含めたチーム医療における活用可能性について解説する．

共同企画

【シンポジウム】甲状腺・副甲状腺①

甲状腺癌の分子生物学的特性と

超音波所見の関連

座長： 廣川 満良

(隈病院病理診断科)

福島 光浩

(昭和医科大学横浜市北部病院外科・甲状腺センター)

シンポジウム-甲状腺・副甲状腺①

遺伝子異常を背景とした甲状腺癌の組織分類の考え方

○千葉知宏^{1,2}, 山崎奈緒子¹, 井上典仁²¹ がん研究会有明病院細胞診断部, ² がん研究会有明病院病理部

WHO 分類第5 版(2025 年)では, 甲状腺腫瘍の病理組織分類に大幅な改訂が加えられた。本改訂は, 背景となる遺伝子異常を根拠に, 腫瘍細胞の起源や生物学的悪性度に基づいて組織型を体系化することを目的とする。主な変更点として, ①濾胞結節性病変を含む良性病変の新設, ②低リスク腫瘍の整理, ③膨大細胞腫瘍の独立, ④浸潤性被包型濾胞型乳頭癌の独立項目化, ⑤高異型度分化癌の追加, ⑥その他腫瘍群の再編が挙げられる。

これらの改訂は, RAS 変異やBRAF p.V600E 変異といった相互排他的なドライバー変異の存在, 免疫染色による細胞分化マーカーの同定など, 分子生物学的知見に基づくものである。診断の基本は依然として形態評価だが, 遺伝子異常が参考所見とし

て明示され, 鑑別困難例に対する遺伝学的検査や分子標的薬の適用を見据えた構成となっている点が特徴的である。

甲状腺癌は他の癌腫に比べ遺伝子変異量が少なく, ドライバー変異と形態学的特徴の対応関係が明瞭である。たとえば, RAS 系変異腫瘍は小濾胞構造を密に形成し, 被膜を伴う圧排性増殖を呈する一方, BRAF p.V600E 系変異腫瘍は乳頭癌特有の核所見, 乳頭状構造, 浸潤性増殖を示す。このような分子基盤を理解することで, 画像診断所見が病理診断において補完的役割を果たすことがより明確となる。

本発表では, WHO 分類第5 版と甲状腺癌取扱い規約第9 版の相違点を整理し, 日常診療における病理診断の実際と課題について考察する。

シンポジウム-甲状腺・副甲状腺①

甲状腺腫瘍の主な遺伝子変異と超音波像の関連

○廣川満良

隈病院病理診断科

分子標的治療の適応拡大に伴い, 甲状腺腫瘍における遺伝子変異プロファイルの理解は, 診断・治療戦略の最適化に不可欠となっている。一方, 超音波検査は甲状腺腫瘍診断の第一選択として広く用いられ, 腫瘍の形状, 内部エコー, 石灰化, 血流動態などの所見が, 分子病理学的背景を反映し得る可能性が示唆されており, 遺伝子異常・組織型・画像所見を統合的に捉える意義はますます高まっている。

本発表では, 甲状腺腫瘍に特徴的な主要遺伝子変異として, 乳頭癌に高頻度の BRAF V600E, 濾胞性腫瘍や NIFTP に関連する RAS変異, 小児乳頭癌(びまん性硬化型乳頭癌,

充実型乳頭癌)に頻度の高い RET 遺伝子再構成, 髄様癌に特異的な RET 変異, 篩状モルウ癌の APC 変異, 硝子化索状腫瘍に特徴的な PAX8::GLIS3 再構成を取り上げ, それぞれの分子異常が規定する組織学的特徴と超音波像の関連を整理する。遺伝子変異・組織型・超音波像を統合的に理解することは, 診断精度の向上のみならず, 予後推定や治療選択においても有用である。

本シンポジウムを通じて, 分子病理学的背景を理解したうえで超音波像を読むという新たな視点を提示し, 甲状腺腫瘍診療における画像診断の可能性を拡張することを目指す。

超音波画像から遺伝子変異を探る

○中野賢英¹，福成信博¹，佐々木栄司¹，塚本大樹¹，坂上聡志¹，國井 葉¹，福島光浩¹，亀山香織^{1,2}

¹ 昭和大学横浜市北部病院甲状腺センター，² 昭和大学横浜市北部病院臨床病理診断科

甲状腺結節性病変の診療において、超音波検査は必要不可欠な役割を担っている。B-mode による形態観察のみならず、カラー・パワー Doppler 法による血流評価、さらには組織の硬度を非侵襲的に定量化するエラストグラフィといった多角的なモダリティの導入により、術前診断の精度は飛躍的に向上してきた。近年、医療機器メーカーの努力もあり超音波機器の精度は年々向上しており、画像から得られる情報量が増加していることも診断精度の向上に大きく寄与している。

一方で、甲状腺結節の分子生物学的特性についても多くの遺伝子変異が明らかになってきており、特に BRAF V600E 変異、RAS 変異、TERT プロモーター変異、RET 変異といった主要なドライバー変異は、腫瘍の浸潤性やリンパ節転移の頻度、さらには予後を規定する重要な分子学的バイオマーカーとして確立されている。現在、コンパニオン診断やがんゲノムパネル検査の普及に伴い、これらの遺伝子背景に基づいた分子標的薬治療が実臨床において広く定着しつつある。こうした中で、特定の遺伝子変異と超音波像の関連「ラジオゲノミクス」に関する知見も蓄積されつつあり、超音波検査は形態的特徴から両悪性の鑑別を行うだけ

ではなく、腫瘍の生物学的悪性度や将来的な予後の予測、患者背景を踏まえた個別化医療の立案において非常に重要な役割を担うこととなった。APC 遺伝子変異による家族性大腸腺腫症に伴う篩状モルラ癌など、特徴的な画像所見を呈する疾患も知られている。全例に遺伝子変異の確認を行うことができるわけではないため、ラジオゲノミクスの確立についてははまだ道半ばではあるものの、AI による解析も含めて将来的な画像バイオマーカーとしての役割が強く期待されている。超音波画像で得られた分子生物学的情報を患者の治療に還元するためには、画像診断のみで完結せず、画像から推察される腫瘍の性格を踏まえて適切な部位からの細胞診や生検、適切な手術、アイソトープ治療、薬物療法の選択、適切な治療介入のタイミングなどを統合的にマネジメントする必要がある。本講演では、超音波画像から推察された分子生物学的特性を踏まえた患者への治療アプローチなど、超音波診断が迎えた新たな展開について概説するとともに、最新の知見及び症例を交えて臨床現場における超音波検査の新たな価値と将来的な可能性について述べたい。

共同企画

【シンポジウム】甲状腺・副甲状腺②

超音波診断による副甲状腺局在診断の

精度向上

座長： 北川 亘

(伊藤病院外科)

進藤 久和

(やました甲状腺病院外科)

シンポジウム-甲状腺・副甲状腺②

甲状腺・副甲状腺専門病院における副甲状腺疾患の超音波診断

○佐藤伸也 , 進藤久和 , 山下弘幸
やました甲状腺病院外科

当院は2006年開院の甲状腺専門病院であるが、副甲状腺疾患の診断・治療・研究にも注力しているのが1つの特色である。そのため、手術件数でも甲状腺疾患約800件に対し、副甲状腺疾患約100件と他施設と比較して副甲状腺手術の割合は高い。副甲状腺疾患で手術の対象となるのは原発性副甲状腺機能亢進症（PHPT）と二次性（腎性）副甲状腺機能亢進症の2疾患であったが、後者についてはカルシウム受容体作動薬が広く使用されるようになったため、透析施設からの紹介は激減し、年間の手術件数は1～3例ほどに非常に少なくなっている。よって、当院で手術の対象となるのはもっぱらPHPTである。PHPTの診断は主に存在診断と局在診断からなる。前者は血液検査によって高カルシウム血症に随伴する高PTH状態を確認し、なおかつ尿中カルシウム排泄量の著しい低下がないことよってなされる。当院は先の事情もあり、初診時には必ず血中カルシウムおよびリンの測定を行っており、高カルシウム血症が認められれば適宜 intact PTH の測定を追加している。PHPTとして紹介されていない患者についても超音波検査（US）施行時にはPHPTが存在する可能性を念頭にいれて検査を行っている。

PHPTの局在診断として、本邦ではUS、CT、^{99m}Tc-MIBIシンチグラフィ（MIBI）が主に行われるが、この中ではUSが重視されてきた。というもUSは他の2つと比較し、①何度でも繰り返し行えて侵襲がない、②機器にアクセスしやすい、③甲状腺疾患の評価に優れる、などのメリットがあるからで、近年の報告においてもCTやMIBIを用いないで手術を行ったという報告はあるが、USが省略されたという話は聞かない。特に③の「甲状腺疾患の評価に優れる」という点は重要である。パセドウ病や橋本病、甲状腺腫瘍が存在すると、腫大副甲状腺の局在診断があらゆるmodalityにおいて困難となるので、随伴する甲状腺疾患の状況を最初に知っておくことは極めて重要である。PHPTの局在診断におけるUSにおける感度は80%強と報告されており、一定数の見逃しが存在する。その理由としては、甲状腺疾患の併存以外に、PHPTの程度と病態（単腺or多腺）、腫大副甲状腺の位置、患者要因などが挙げられる。本シンポジウムではUSで局在診断ができなかった、困難であった症例を具体的に提示し、その理由を解説しつつ提示したい。

シンポジウム-甲状腺・副甲状腺②

家族性副甲状腺機能亢進症の超音波診断

○岩館 学^{1,2}, 塩 功貴², 松本佳子², 鈴木 聡², 水沼 廣², 鈴木真一³, 古屋文彦²
¹ 南相馬市立総合病院外科, ² 福島県立医科大学甲状腺内分泌学講座, ³ JCHO二本松病院外科

副甲状腺機能亢進症ガイドライン2025では術前局在診断における超音波検査の役割が明確にされた。家系内に複数の血縁者において原発性副甲状腺機能亢進症（Primary Hyperparathyroidism: PHPT）が診断されている場合を家族性副甲状腺機能亢進症（Familial Hyperparathyroidism: FHPT）と呼び、PHPT以外の徴候を合併する症候性のもとして、多発性内分泌腫瘍症1型（Multiple endocrine neoplasia type 1; MEN 1）、多発性内分泌腫瘍症2A型（Multiple endocrine neoplasia type 2A; MEN 2A）、多発性内分泌腫瘍症4型（Multiple endocrine neoplasia type 4; MEN

4）、副甲状腺機能亢進症顎腫瘍症候群（Hyperparathyroidism jaw tumor syndrome; HPT-JT）がある。PHPTの多くは単発病変であるが、FHPTでは多腺病変を高頻度に認め、全摘か選択的摘出かなどの術式決定には術前の超音波診断による正確な評価が不可欠である。FHPTの超音波所見は散発性腺腫と同様であり、甲状腺背側の低エコー結節として描出され、ドブラ法では流入血管が描出されるのも単線腫大の所見と同様である。さらに、術後経過観察においても超音波診断は重要である。本シンポジウムではFHPTにおける超音波検査に役割についてのべる。

副甲状腺腺腫の超音波局在診断における検出困難因子の解析

○宮本智子

神甲会隈病院臨床検査科

【はじめに】

2025年に日本内分泌外科学会より『副甲状腺機能亢進症診療ガイドライン』が発行され、局在診断における第一選択の画像検査として頸部超音波検査が推奨されている。頸部超音波は低コスト、非侵襲的で繰り返し施行可能という利点を有し、高い感度が期待される一方、その診断精度は施行者の経験や技量に大きく依存する。本研究では、術前超音波検査で腫大副甲状腺の描出が困難であった症例の特徴を明らかにし、局在診断精度向上に寄与する要因を検討することを目的とした。

【対照と方法】

2023年1月から8月に当院で手術を施行した副甲状腺機能亢進症症例のうち、外来の超音波検査時に腫大腺を描出できなかった13例14結節（不明群）を対象とした。対照として、同時期に外来の超音波検査時に腫大腺が描出できた90例92結節（検出群）を用いた。両群において術前に撮影された静止画像を後方視的に比較し、描出困難となる要因を検討した。

【結果】

不明群14結節と検出群92結節を比較したところ、患者背景（性別、年齢、BMI、i-PTH、Ca、P、Ca-ALB補正值、Ca排泄率）にはいずれも有意差を認めなかった。一方で、腫大腺の性状に関しては、いくつかの項目で有意差がみられた。

まず、不明群では多腺腫大の頻度が高く（25.0% vs 4.4%、 $P < 0.05$ ）、単腺病変に比べ局在診断が困難である傾向が示された。腺の位置に関しては、不明群で縦隔内に存在する割合が高く（18.2% vs 0%、 $P < 0.05$ ）、また体表からの深さも不明群で有意に深かった（中央値18 mm vs 15 mm、 $P < 0.05$ ）。

超音波所見では、不明群で低エコー腫瘤が多く（100% vs 64.1%、 $P < 0.05$ ）、線状高エコーを欠く割合が高かった（27.3% vs 81.5%、 $P < 0.0005$ ）。さらに、内部血流シグナルは不明群で頻度が低かった（45.5% vs 90.2%、

$P < 0.005$ ）。腫瘍径および摘出重量は不明群で有意に小さく（長径11 mm vs 16 mm、 $P < 0.01$ ；重量246 mg vs 576 mg、 $P < 0.005$ ）、腫瘍サイズの小ささが描出困難に寄与している可能性が示唆された。

【考察】

本研究では、術前超音波検査で腫大副甲状腺の描出が困難であった症例の特徴を明らかにした。不明群では、①多腺腫大、②縦隔内局在、③腺の深部位置、④典型的所見（線状高エコー）の欠如、⑤腫瘍径・重量の小ささ、⑥内部血流の低下といった特徴が認められた。

まず、多腺腫大症例では腫大腺のサイズが相対的に小さく、また複数腺の腫大が背景エコーに紛れやすいことが描出困難の一因と考えられる。縦隔内局在や深部位置は、超音波ビームの減衰や視野制限により描出能を低下させることが知られており、本研究でも同様の傾向が確認された。

また、典型的な線状高エコーの欠如は副甲状腺腺腫の同定を難しくし、低エコー腫瘤が甲状腺結節やリンパ節と鑑別困難となる可能性がある。さらに、腫瘍径および重量が小さい症例では、超音波の空間分解能の限界により描出が困難となることが示唆された。内部血流シグナルの低下は、腺腫の血行動態の違いを反映している可能性があり、描出困難例の特徴として注目される所見である。

以上より、腫瘍サイズの小ささ、深部局在、典型所見の欠如、多腺腫大が超音波による局在診断を困難にする主要因と考えられた。これらの特徴を踏まえ、施行者が注意すべきポイントを明確化することで、超音波局在診断の精度向上に寄与できると考えられる。

【結論】

本検討から、腫瘍の小ささや深部局在、典型的超音波所見の欠如、多腺腫大などが副甲状腺腺腫の超音波局在診断を困難にする主要因であることが示された。

共同企画

【シンポジウム】頭頸部①

頭頸部領域における最新の超音波機器開発

座長： 富岡 利文

(国立がん研究センター東病院頭頸部外科医療機器開発推進部)

吉田 真夏

(聖隷横浜病院耳鼻咽喉科)

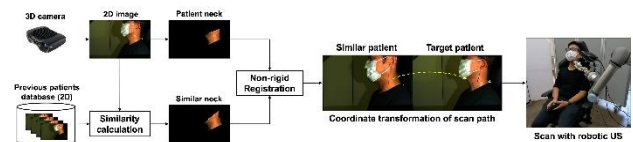
シンポジウム-頭頸部①

頭頸部スクリーニングを支援する自動超音波検査ロボット

○津村遼介¹， 富岡利文²， 葭仲 潔¹¹ 産業技術総合研究所健康医工学研究部門， ² 国立がん研究センター東病院頭頸部外科

超音波画像検査は低コストかつ無被曝・非侵襲で運用性の高い医用画像モダリティであるが、検査者によるプローブの走査手技が異なるため取得画像の再現性が低いことや読影の客観性が他の医用画像モダリティに比べて劣ることが診断精度の低下や経時的比較における課題となっている。また頭頸部の場合、対象が繊細であるため、2N 前後の適切な力で超音波プローブを押し当てる必要があり、長時間の作業が検査者の筋骨格系障害を引き起こしている。本研究では上記の課題に対し、頸部超音波検査の自動化を目指したロボットシステムの開発を行った。これまでにロボットによる頭頸部の超音波検査の全自動化を実現した研究はなく、完成した際の新規性・革新性は高い。我々はこれまでに安全性を担保しつつ任意の接触力でスキャン可能な超音波検査支援ロボットシステムの試作機を開発してきた。本発表では、検査の

自動化を目指したスキャン位置の自動プランニング手法と取得した画像の画質に基づくスキャン中のプローブ位置の自動適正化手法の構築について報告する。スキャン位置プランニングに関しては頸部の体表情報から個人差に合わせて推定する手法を構築し、またプローブ位置の自動適正化手法に関してはスキャン中の陰影ノイズを自動検出し、回避する制御手法を構築した。これらを統合したシステムの有用性を、健常者を対象に実証実験を実施した。



シンポジウム-頭頸部①

医工連携技術を活用した遠隔超音波技術指導支援システムの検討

○下出祐造^{1,2}， 北村守正²， 出原立子³， 古川まどか^{4,5}， 辻 裕之⁶¹ 公立穴水総合病院耳鼻咽喉科， ² 金沢医科大学頭頸部外科学講座， ³ 金沢工業大学メディア情報学科，⁴ 愛知医科大学耳鼻咽喉科頭頸部外科， ⁵ 昭和医科大横浜市北部病院甲状腺センター， ⁶ 浅川総合病院耳鼻咽喉科

超音波検査は非侵襲的でリアルタイムに情報を可視化でき大変有用な検査である。近年超音波診断装置の性能も向上し種類も豊富となり、多くの臨床現場で用いられている。しかし超音波画像の原理、プローブ走査や検査手技、解剖や診断など全てを網羅することは容易ではない。診断・治療の全てに関わり多忙である医師は超音波検査において一定の技術水準を習得するには多くの課題がある。若手医師が超音波検査について興味を持ってもらうためにどのようにその魅力をアピールすべきか、そしてどのように超音波専門医の育成につなげていくかが喫緊の課題である。

我々は金沢医科大学病院においてこれまで初期研修医を対象に超音波検査ハンズオンセミナーを行ってきた。その中で講義や指導形態における工夫、指導者不足解消や指導内容の均てん化などいくつかの課題が明らかになった。その後コロナ禍における感染対策が必要となり、マンツーマン形式のハンズオンセミナーは中断を余儀なくされた。そのため金沢医科大学は金沢工業大学との医工連携により実技講習の習熟性と効率性の両立に加え、コロナ禍に対応し感染予防対策として非対面・非接触でも実施可能なハンズオンセミナーの実現を目的として研究を行ってきた。その結

果、解剖や疾患の解説、手術画像などに関する情報をプロジェクションマッピング技術により人体へ描出し、指導者のプローブ走査画像を受講者が装着したMR (mixed reality) のHMD

(Head-mounted display) で仮想描出することで同時に複数の受講者がプローブ走査の手真似 (ハンドイミテーション) を可能にする遠隔超音波技術指導支援システムを開発した。本手法は空間認知負荷の軽減、技能習得の迅速化、操作再現性の向上、未学習課題への転移能力の向上についての有用性が期待できると考えられる。今回はこれまでコロナ禍で中断した研修医対象の超音波技術指導再開に向けた取り組みをはじめ、本手法の応用による医学生への手術実習教育や他領域や他職種におけるエコー指導などについて、標準化手順による臨床運用に向けた取り組みを報告する。さらにこれらの手法を用いたWeb 上でのオンデマンド教育のための機器開発やコンテンツ作成およびライブラリー化、さらにはへき地診療における遠隔医療への取り組みなど、平時・災害時を通じて応用可能な再現性の高い教育技術として、医学教育及び地域・災害時医療への波及効果など今後の展望についても提示する。

シンポジウム-頭頸部①

小児耳鼻咽喉科領域における低侵襲画像機器の活用と開発の取り組み

○野田昌生， 福原隆宏， 伊藤真人
自治医科大学耳鼻咽喉科・小児耳鼻咽喉科

小児耳鼻咽喉科診療では、被ばく回避の観点から反復したレントゲンやCTの撮像など、検査の選択に制約があり、さらに体動や協力不十分により画像の再現性・定量性を担保しにくい場面が少なくない。こうした背景から、外来で繰り返し実施可能で、鎮静や被ばくを伴わない低侵襲な機器の有用性が高まっている。本発表では、頭頸部領域における最新の超音波機器開発に関連して、小児耳鼻咽喉科領域での実装を意識した取り組みを紹介する。とくに①喉頭超音波による声帯運動評価など喉頭機能評価の可能性、②鼓膜断層OCT（光干渉断層計）を用いた鼓膜・中耳病変評価と最適な使用法の検証、の2点を中心に概説する。喉頭超音波については、非侵襲的に声帯運動を観察できる可能性があり、反復観察や経時変化の把握に利点が期待

される一方、プローブ操作の標準化、評価指標の定義、体動の影響低減などが課題となる。また、嚥下評価では、観察可能な解剖学的要素と評価できる機能指標の整理、他モダリティとの整合性検証が必要である。鼓膜OCTは、鼓膜の層構造や微細形態を高解像度で把握できることから、炎症性変化や瘢痕、術後変化などの評価に有用性が期待されるが、撮像条件・解析指標・臨床意思決定に結びつく読影基準の確立が重要である。以上を踏まえ、小児特有の検査制約（被ばく回避、体動、検査時間）を前提に、装置側の改良（高速化、追従・固定、操作性）、評価系の標準化、臨床導入に向けた検証の方向性を提示する。

シンポジウム-頭頸部①

超音波機器による音声分析ソフトの開発

○福原隆宏
自治医科大学耳鼻咽喉科

【背景】

甲状腺手術後の主要な合併症の一つに、喉頭神経麻痺による音声障害がある。音声障害は、下喉頭神経（反回神経）麻痺による嚙声と、上喉頭神経外枝麻痺による音程調整障害に大別される。これらの評価法として、喉頭ファイバースコープや音声分析が用いられる。喉頭ファイバースコープでは経鼻的に内視鏡を挿入し声帯運動を直接観察できるため、反回神経麻痺による声帯運動障害の評価は可能である。しかし、上喉頭神経外枝麻痺に伴う音程調整障害、すなわちピッチレンジの狭小化は視覚的評価が困難である。これを評価するには、音声分析による周波数スペクトラムの術前後の比較が必要となる。

一方、喉頭ファイバースコープは耳鼻咽喉科領域の検査であり、侵襲を伴う。また音声分析は耳鼻咽喉科の中でも専門的知識と専用設備を要し、一般的臨床で広く実施されているとは言い難い。このように、甲状腺手術は外科や耳鼻咽喉科でおこなわれるにも関わらず、手術の主な合併症である音声障害の評価は容易ではなく、必ずしも十分に評価されていない現状がある。

そこで我々は、甲状腺診療において日常的に用いられる汎用性の高い超音波機器を用いて音声評価を行う手法を着想した。音声と超音波はいずれも振動現象である点に着目し、発声時の喉

頭・気管の振動を超音波ドプラでFFT解析し、音声スペクトラムを算出するアプリケーションを開発した。（特許第7188743号）

【検証】

本アプリケーションを用いて単波長音を超音波機器で解析した結果、得られた周波数は発生音の周波数と一致した。また同一音声を従来の音声分析ソフトで解析した周波数スペクトラムと、本アプリケーションで解析した周波数スペクトラムは完全に一致した。

【今後の展望】

甲状腺術後の音声障害の声の周波数スペクトラムを収集しデータベース化して、音声障害診断のAIソフトを作成する。これとこの度開発した音声分析ソフトを超音波機器上で組み合わせることで、超音波による音声障害診断が可能になる。甲状腺診療では術前・術後において超音波検査は必須の検査であるため、今後手術合併症である音声障害は、簡易にルーチンの超音波検査時に同時に評価可能となる。手術合併症の正しい評価は、手術にフィードバックされ、今後手術手技の改善へつながる可能性がある。さらに本技術は低侵襲で汎用性が高く、甲状腺診療にとどまらず、広範な音声障害診断への応用が期待される。

共同企画

【シンポジウム】頭頸部②

頭頸部癌の頸部リンパ節診断

座長： 藤本 保志

(愛知医科大学耳鼻咽喉科・頭頸部外科)

橋本 香里

(独立行政法人国立病院機構四国がんセンター頭頸科甲状腺腫瘍科)

シンポジウム-頭頸部②

頭頸部癌頸部リンパ節転移超音波診断法の普及と標準化について

○古川まどか^{1, 2}¹ 愛知医科大学耳鼻咽喉科, ² 昭和医科大学横浜市北部病院甲状腺センター

【目的】

頭頸部癌は頸部リンパ節に転移しやすく、ひとたび転移をきたすと制御困難となる疾患である。しかし、必要以上に頸部に治療を加えることは、治療後に大きな機能障害などの後遺症をきたす。したがって、転移の早い段階で早急かつ確に頸部リンパ節転移の有無や広がりを知る必要がある。また早期がん一次治療後の頸部リンパ節転移再発も同様に早い段階で診断する必要がある。CT, MRI, PETCTよりも感度がよく特異度も高い超音波診断をもっと活用すべく、普及と標準化を行った。

【対象と方法】

頭頸部癌患者の頸部リンパ節転移診断による超音波診断を日常化するために必要な診療・検査環境、マンパワーについて見直すとともに、標準化された検査手技と診断基準の確認、最適な

検査スケジュールやインターバルについて検討を行った。

【結果】

医師が診察の一環として超音波を施行する施設や、検査技師が超音波を施行するがあるが、いずれにしても重要なのは、頸部全体を確実に観察する「系統的頸部超音波検査法」を習得すること、頸部の超音波解剖をある程度熟知すること、また、広く理解され使用可能な診断基準、そして、診断結果と最終病理診断や臨床経過とをかならず照合してフィードバックをかけながら診断精度を高めていくことであった。

【結論】

頭頸部頸部リンパ節転移の超音波診断を普及させその価値を高めるためにも、診療科と検査部門が協力し、また施設の壁を越えた学習の場を継続的に設けて活用していくことが重要と思われた。

シンポジウム-頭頸部②

頭頸部癌の頸部リンパ節診断にどのモダリティを用いるか？

○寺田星乃, 花井信広

愛知県がんセンター-頭頸部外科

頭頸部がんの90%以上は扁平上皮癌であり、42.6%の症例で初診時に頸部リンパ節転移を認める。その診断において画像検査は不可欠な役割を果たしているが、各手法には特性と限界があり、それぞれの役割を理解した上で最適な活用が求められる。超音波検査は放射線被曝がなく、繰り返し施行可能で、リアルタイムに頸部の詳細な情報を得ることができる。CT やMRI では検出できない小さなリンパ節まで評価可能であり、形態変化のみならず血流などの質的变化を観察できるため、頸部リンパ節転移の検出に有用とされている。一方で、微小転移の検出が困難であることや、探触子より大きなリンパ節では全体像の把握に不向きであること、さらに頸部リンパ節転移の診断基準が十分に確立されていない点が課題である。頭頸部扁平上皮癌のリンパ節転移は、リンパ節外の腫瘍細胞が輸入リンパ管からリンパ節内に侵入することから始まり、リンパ節内で増殖して転移巣を形成する。転移巣の増大に伴いリンパ節構造は破壊され、さらに進展するとリンパ節被膜を破り節外浸潤を来す。CT やMRI では短径10mm 以上で局所欠損を伴う場合にリンパ節転移と判断する点について一定のコンセンサスが得られている。さらに、探触子に収まらない大きなリンパ節の周辺臓器への浸潤を評価する場合や

頭頸部癌術後に正常解剖が破壊されている場合にはCT やMRI が有用である。一方、超音波で頸部リンパ節を評価する際には、短径、長径、厚みの3 方向を測定する（長径 \geq 短径 \geq 厚み）。これまでの報告では、転移評価に用いる径は短径、長径、厚みと様々であり、転移と判断するカットオフ値についても5~10mm と一定の見解が得られていない。

本邦の検討では、リンパ節厚み6mm 以上で転移リンパ節が強く疑われると報告されている。これは、リンパ節内に転移巣が形成される過程において、3 方向のうち最も小さい径である厚みが、最も早期に転移巣の増大を反映するためと考えられている。また、超音波ではCT やMRI では評価困難なリンパ節内転移巣を直接観察することが可能であり、転移巣の増大に伴うリンパ節門の圧排・偏位や、ドブラ法による血流の迂回像が確認される。これらの知見を基に、古川らに超音波による頭頸部扁平上皮癌頸部リンパ節転移の診断基準が提唱され、頸部リンパ節転移診断の一助となる。頭頸部癌の頸部リンパ節評価においては、各画像モダリティの特性と限界を理解した上で、複数のモダリティを適切に組み合わせることが診断精度向上に重要であると考えられる。

シンポジウム-頭頸部②

頭頸部癌の頸部リンパ節転移の病理

○市原 真

旭川医科大学病院病理部・病理診断科

【目的】

WHO blue book, 癌取り扱い規約, 各種のアトラスなどによって, 頭頸部癌の原発巣の組織病理像はよく示されているが, これらのリンパ節転移像を網羅的に掲載したテキストは皆無である. 本発表では, 従前の「リンパ節の教科書」には書かれていない, 「リンパ節の超音波像を理解するために役立つ病理組織像」を供覧する.

【対象・方法】

神奈川県立がんセンター, 穴水総合病院, 自治医科大学医学部より提供を受けた, 頭頸部癌のリンパ節転移症例の超音波像と組織病理像を対比し, 胞巣の形態, 脈管と腫瘍との位置関係を検討するとともに, 節外浸潤例の検証を行った.

【結果】

頭頸部癌は原発巣の組織型や転移様式によって異なる肉眼像・超音波像を取りうる. 同じ扁平上皮癌であったとしても, リンパ行性であるか・経静脈性であるか, 胞巣のサイズ, 内部壊死の有無によって異なる像を呈する. 甲状腺乳頭癌は経験的に desmoplastic reaction が少なく不規則な構築を示す腫瘍細胞が密に増殖するパターンが多いが, しばしば嚢胞変性も呈し多彩性がある. 唾液腺導管癌は一般に comedo necrosis を呈しやすくエコーレベルが上がりやすいという経験則があったが, 症例によっては分化度が低く, 既存の血管の間をすり抜けるような進展を呈する場合もありこちらも多彩なパターンを取りうる. 節外進展は, 広範に呈する場合には超音波でも浸潤部が確認できる場合がある. 今回の検討では小範囲に留まる節外進展の対比は行えなかった.

シンポジウム-頭頸部②

口腔癌後発頸部リンパ節転移の早期検出: 超音波診断を中心として

○林 孝文¹, 高村真貴², 小林太一², 新國 農¹, 勝良剛詞²¹新潟大学大学院医歯学総合研究科顎顔面放射線学分野, ²新潟大学医歯学総合病院歯科放射線科

【目的・背景】

頸部リンパ節転移の画像診断において, 頭頸部癌NO 症例を対象としたメタアナリシスでは, CT, MRI, PET, 超音波診断 (US) の診断精度に有意差はなく, 感度52-66%, 特異度78-93%と報告されている. 原発巣術後に顕在化する後発頸部リンパ節転移は, 初診時の画像解像度を超える微小転移に起因するため, 厳密な経過観察が不可欠である. 本発表では, 口腔癌診療ガイドライン2023 年版に準拠した当施設のUS 検査の実際を示し, 後発頸部リンパ節転移の早期検出に向けた画像評価上の留意点を述べる.

【当施設における経過観察の実際】

ガイドラインの推奨に基づき, 術後1-2 年間は月1-2 回, それ以降は3-6 か月毎にUS を実施している. 検査の再現性の担保のため, 短径約3 mm 以上のリンパ節を記録対象とし, 各領域の代表的リンパ節の静止画を保存している. 超音波像の読影では, 三次元的形態評価 (特に長径・短径) に加え, 前回との比較によるサイズ・形態変化, 内部エコー (高エコー・無エコー域), ドブラ法による血流動態, エラストグラフィによる組織弾性

の評価を統合的に判定している.

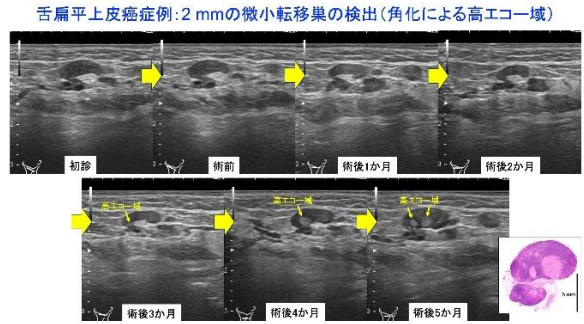
【転移リンパ節のUS 所見と病理学的背景】

転移の典型所見である内部不均一性 (focal defect に伴う) は, 病理学的には腫瘍の内部壊死を反映しており, 主に「嚢胞状化」と「角化」に大別される. 前者は造影CT やMRI (T2 強調像・造影T1 強調像) で検出されやすいが, US では周囲との音響インピーダンス差が小さく, 同定には微細な内部エコーの評価に注意が必要となる. 一方, 後者は音響インピーダンス差が大きいためUS での検出感度が高いが, CT やMRI では描出が不明瞭となる傾向がある.

【考察と結語】

後発転移の早期検出において, 転移巣の角化が顕著な症例ではUSが, 角化が乏しい症例では造影CT やMRI が優位となる. 原発巣の生検組織から転移巣の角化度を完全に予測することは困難であるため, モダリティを相補的に活用することが重要である. ただし, 壊死を伴わない症例では依然として画像診断による早期検出は困難であり, 形態・血流の経時的变化を追う継続的なフォローアップが鍵となる. 本シンポジウムでは, 具体的症例の

画像を提示しながらUS の役割を検証し、後発頸部リンパ節転移の診断精度向上に向けた実践的方策を提示する。



シンポジウム-頭頸部②

組織弾性を用いた頸部リンパ節転移診断とセンチネルリンパ節生検術

○松塚 崇^{1, 2}

¹ 朝日大学病院頭頸部外科・耳鼻咽喉科, ² 福島県立医科大学放射線医学県民健康管理センター

エラストグラフィは超音波機器で組織弾性を評価する技術で、歪みを利用した定性的な評価法と音響放射圧で発生させた剪断弾性波の伝搬速度を測定する定量的な評価法がある。Virtual touch tissue imaging quantification (VTIQ) はシアウェーブ伝搬速度 (Vs) として定量的弾性と組織弾性イメージングを表示する技術である。福島県立医科大学附属病院耳鼻咽喉科・頭頸部外科外来ではACUSONS2000 (シーメンス社) を使用して超音波検査機器を行っており、複数の医師による検査結果でVTIQ を含む画像記録は2016年から2019年の4年間にのべ312例保存されていた。このうち頸部リンパ節に対して超音波検査を行った78例を対象にVsと臨床診断とを比較した。78例の内訳は健常所見 (健常) 32例, 反応性リンパ節炎 (反応性) 6例, 炎症性リンパ節炎 (炎症性) 8例, 悪性リンパ腫 (リンパ腫) 7例, 頭頸部癌の転移 (転移性) 25例であった。

Vsの平均値 (±標準偏差) は健常が 2.5 ± 0.8 m/s, 反応性が 3.1 ± 1.0 m/s, 炎症性が 3.2 ± 1.2 m/s, リンパ腫が 3.5 ± 1.4 m/s, 転移性が 5.2 ± 1.7 m/sであり, 反応性と炎症性, リンパ腫は3群とも差がないが, この3群と健常, そして転移性は組織弾性に差をみとめた。

本研究ではリンパ節の大きさを検討対象にしていないが組織弾性イメージングでリンパ節転移の有無を評価できる可能性がある。センチネルリンパ節生検術は乳癌, 悪性黒色腫の領域では日常臨床として普及しているが, 頭頸部癌では臨床研究の段階であった。国内多施設共同研究の研究成果から, ガイドラインに記載され, 日本耳鼻咽喉科頭頸部外科学会などからの要望で公知申請を経て2023年にトレーサーである「テクネフチン酸キット®」の効能・効果が追加された。頭頸部癌におけるセンチネルリンパ節生検術は不要な予防的頸部郭清術を省略しながらQOLの改善に有用で, 個別化治療による低侵襲化を目指した治療である。対象となる臨床的にリンパ節転移陰性 (N0) の診断基準にはCTを必須とし, 超音波検査はMRIやPETとともに判定の補助診断としている。超音波検査で頸部全体を観察し, 検出されたリンパ節径を3次元で測定, さらに形状, 内部エコーを観察し, 以下の1), 2)があればN0から除外する: 1) リンパ節の部位にかかわらず, 頸部に厚み (短径) 6mm以上のリンパ節がある。2) 厚みが6mm未満の場合でも, 次のa), b) いずれかの条件を満たすリンパ節がある。
a) 厚み/長径比 > 0.5. b) リンパ門の消失。

共同企画

【パネルディスカッション】頭頸部

唾液腺腫瘍の診療プロセスに頭頸部超音波 をどう使うか？

座長： 佐藤雄一郎

(日本歯科大学新潟生命歯学部耳鼻咽喉科学)

松田枝里子

(鳥取大学医学部附属病院耳鼻咽喉・頭頸部外科)

パネルディスカッション-頭頸

唾液腺腫瘍の超音波所見による診断

○松田枝里子， 堂西亮平， 平憲吉郎， 服部結子， 藤原和典
鳥取大学医学部附属病院耳鼻咽喉・頭頸部外科

【はじめに】

唾液腺腫瘍が疑われる場合において，超音波検査はファーストラインの画像検査である。超音波検査は簡便かつ侵襲性の低い検査であり，リアルタイムに局在診断はもちろん，質的診断も可能である。本発表では，さまざまな組織型の唾液腺腫瘍の超音波像を提示しながら，唾液腺腫瘍の超音波診断に有用な所見や鑑別ポイント，課題について解説をする。

【観察のポイント】

唾液腺の超音波検査では，耳下腺・顎下腺ともに両側を観察することが望ましい。その際に，病変が単発なのか複数なのかも確認をする。Bモードでは，サイズや形状，境界の明瞭性，内部の性状（エコーレベルや均質性），後方エコーといった所見に着目をする。ドプラモードやエラストグラフィの所見も，良悪性の鑑別や良性腫瘍の組織型の推定をする上で参考となる。

【唾液腺腫瘍の鑑別】

唾液腺腫瘍は良性・悪性ともに多くの組織型が存在する。良性腫瘍においては，多形腺腫とワルチン腫瘍が大部分を占める。良性腫瘍の典型的な超音波所見は，形状整で境界明瞭，後

方エコーの増強である。多形腺腫は，形状整で，円形または大きくなるにつれ分葉状を呈する傾向にあり，境界は被膜があるため明瞭となる。内部は比較的均質で，ドプラで血流シグナルは乏しいことが多い。ワルチン腫瘍は，耳下腺の下極に生じやすく，両側性・多発性のケースもある。形状は類円形で境界は明瞭，内部は無エコー域を伴う不均質であることが多い。ドプラでは充実部において多数の線状・点状の血流シグナルを認める。エラストグラフィではしっかりと歪む。

悪性腫瘍も多くの組織型があり，悪性度により，低・中・高悪性度に分類される。高悪性度の悪性腫瘍では，形状が不整で境界不明瞭といった典型的な悪性所見を呈することが多く，超音波像から悪性を疑うことは比較的容易である。一方で悪性度が低い腫瘍の場合は，形状整で境界明瞭であるなど明らかな悪性像を呈さず，良性腫瘍と鑑別が難しいケースがあるということを念頭に置く必要がある。また，部分的に悪性所見を認めることもあるので，ひとつの断面で評価するのではなく，腫瘍全体をスキャンして，形状の不整や境界不明瞭な部分がないか注意深く観察することが重要である。

パネルディスカッション-頭頸

唾液腺腫瘍の超音波ガイド下穿刺吸引細胞診による診断

○松尾美央子
九州大学病院耳鼻咽喉・頭頸部外科

唾液腺腫瘍に対する3つの術前質的評価手段として，超音波検査，造影MRI検査，そして細胞診検査が挙げられる。なかでも超音波検査やMRI検査の2つは，機械の進歩で画質が鮮明となり，精密で正確な質的診断が提供できるツールとなった。このような現在において，細胞診の必要性について今回は述べたいと思う。日常診療において，頻繁に行われる細胞診検査は，2021年のASCO（米国臨床腫瘍学会）による唾液腺がん患者の管理ガイドラインにおいても，唾液腺悪性腫瘍患者に対する適切な術前評価とは？という質問に対し，超音波検査，造影CT，MRI，および細針吸引生検またはコアニードル生検は行うべき検査として強く推奨されている。しかし唾液腺腫瘍は，稀な疾患であるにもかかわらず，非常に多様な組織型が存在し，しかも形態的に類似している腫瘍が良悪性にわたって存在するため，組

織学的診断が困難なグループである。このような多様な組織型が存在する上，各々の頻度が低いため，細胞学的知見の蓄積が乏しくならざるを得ない。この結果細胞診において，組織型推定が難しいケースが多く存在する。そのような中で，組織学的診断との不一致の原因を可能な限り取り除き，妥当性のある検査として成立させるためには工夫が必要となる。1つ目の工夫としては，診断面の改善が挙げられる。以前の細胞診は，細胞病理学者の経験と知識に依存し，施設間格差が存在していたが，2018年にミラノシステムによる診断が確立され，その後臨床に浸透していったことで，かなり改善が期待される状況となった。2つ目の工夫は，細胞採取の時の手技の改善である。細胞診の質の改善には，細胞採取をする側の手技を改善する必要がある。実際，細胞診を行うにあたっては，様々な検討すべき点や

工夫できる点がある。穿刺吸引か穿刺非吸引か？針は何G を使用するのか？吸引する器具は使用するのか？ベツサイド迅速細胞診断（ROSE: rapid on-site cytologic evaluation）を行うのか？フリーハンドか超音波併用か？超音波を併用するなら交差法か同一平面法か？など、それぞれの手技のメリットデメリットがある。そして各々の施設で対応できるか否かを含め総合的に判断し、画像と同等もしくはそれを上回る情報が得られるような細

胞採取を行うことが、適切な細胞診につながると考える。細胞診検査は、侵襲のない超音波検査や低侵襲のMRI 検査と異なり侵襲を伴う。これを十分理解したうえで、有用性の高い検査となるように検査にあたることが望ましい。今回、細胞を採取する際の手技を、どのように工夫したらよいかについて、具体的内容を含め提示できればと考える。

パネルディスカッション-頭頸

手術の意思決定における超音波の役割

○橋本香里， 門田伸也

独立行政法人国立病院機構四国がんセンター頭頸科・甲状腺腫瘍科

唾液腺は体表近くあるいは粘膜直下に位置するという解剖学的特性をもつため、同部に発生する腫瘍の術前評価では、超音波検査が非侵襲的かつ反復可能なモダリティとして重要な役割を担う。また、唾液腺腫瘍の診断に不可欠な穿刺吸引細胞診の多くは、超音波ガイド下で行われることから、超音波検査は診断から治療方針決定まで一貫して関与する。唾液腺腫瘍の治療の中心は外科的切除であり、良悪性の評価、切除範囲の決定、顔面神経の取り扱い、頸部リンパ節転移の有無など、術前に多角的な検討が求められる。本発表では、これらの術前計画において超音波検査がどのように寄与し、CT・MRI・PET-CT など他のモダリティとどのように補完し合うのかを整理する。

超音波検査は表在組織に対する高い空間分解能とリアルタイム性を有し、腫瘍の局在、境界、内部性状、血流、周囲組織との関係を詳細に描出できる。良悪性の鑑別に加え、耳下腺腫瘍では浅葉・深葉の推定にも有用である。顔面神経自体の描出は困難であるが、耳下腺管や顔面神経内側を走行する下顎後静脈（retromandibular vein）を指標とすることで、腫瘍と神経との位置関係を推測し、術式選択やアプローチ計画に反映できる。また、皮膚・皮下・咬筋・下顎骨など周囲構造物との連続性を評価することで、被膜外浸潤の可能性を層別化することもできる。明らかな浸潤所見があれば広範切除を前提とし、微妙な場合でも術中の剥離層の選択や迅速診断の活用など適切な手術戦略の立案に寄与する。唾液腺腫瘍の約7割は良性であり、多形腺腫とWarthin 腫瘍が代表的である。両者は比較的特徴的な所見を呈しており、多形腺腫は境界明瞭で均質な低エコーを呈し、後方エコー増強や直線状血流を伴うことが多く、増大に伴い分葉傾向を示す。若年者や増大傾向がある場合には

経過中にガン化する可能性を踏まえ、手術を推奨する判断材料となる。一方、Warthin 腫瘍は嚢胞成分を伴い、充実部に豊富な血流シグナルを認め、多発・両側性を呈することがある。50代以上の男性に多く、ガン化の可能性は極めてまれであることから高齢者では経過観察が選択されることも多い。超音波検査は外来での反復評価に適しており、フォローアップの第一選択となる。ただし良性腫瘍と低悪性度腫瘍の鑑別は超音波検査でも困難なことがあるため、フォロー間隔は6 から12 か月を基本とし、変化があればMRI などを追加し、すこしでも悪性を疑う所見があれば手術を検討することが望ましい。悪性腫瘍において超音波検査が最も力を発揮するのは、頸部リンパ節（N 因子）の評価である。耳下腺内リンパ節、顎下腺周囲、頸部リンパ節を包括的に観察することで、原発巣の良悪性鑑別の一助となるだけでなく、頸部郭清範囲の決定にも寄与する。超音波検査はCT やMRI よりも鋭敏にリンパ節内部構造の変化や、リンパ門の偏在化や消失などの所見を描出でき、転移診断に有用である。一方、原発巣（T 因子）の評価では深部進展や骨浸潤などCT やMRI が不可欠であり、超音波検査は表在部の補完的役割を担う。また遠隔転移（M 因子）の評価はCT やPET 検査が中心であり、超音波検査の役割は限定的である。

以上より超音波検査は、唾液腺腫瘍の術前評価において、切除範囲の設定、頸部リンパ節郭清の要否と範囲、顔面神経の取り扱いなど手術計画に不可欠な情報を提供するだけでなく、良性腫瘍が疑われる症例における経過観察の判断にも寄与する。CT・MRI・PET 検査と相補的に用いることで、より精度の高い術前評価と合理的な治療戦略が可能となる。唾液腺腫瘍における超音波検査の役割は大きいと考える。

共同企画

【ワークショップ】頭頸部

頭頸部超音波検査のpitfall と機器設定

座長： 門田 伸也

(国立病院機構四国がんセンター)

堂西 亮平

(鳥取大学医学部感覚運動医学講座耳鼻咽喉・頭頸部外科)

頭頸部超音波検査のpitfallと機器設定～甲状腺～

○野津雅和

島根大学医学部内科学講座内科学第一（内分泌代謝内科）

甲状腺は前頸部の皮膚直下に位置し、隣接臓器との関係性のバリエーションが少なく、走査や画像の描出が比較的行いやすい臓器といえる。誰にとっても扱いやすい超音波検査であるがゆえに、慣れてきたときにpitfallに陥りやすい。甲状腺超音波検査において、機器設定によりある程度対応可能なpitfallと、適切な機器設定を行っていても陥る可能性のあるpitfallについて述べ、その対応について考える。

甲状腺超音波検査において正確な診断が求められる頻度の高い代表的疾患は甲状腺乳頭癌である。細胞密度が増加するほど低エコーを呈するため、内部のエコー輝度が低い結節に注意が必要である。無～低エコー結節を評価する際に、Bモードゲインの設定に留意する。ゲインを下げすぎると結節自体を見落とす可能性がある一方、ゲインを上げすぎると嚢胞性結節を充実性結節と誤認する可能性がある。甲状腺超音波検査では高周波探触子を用いるが、甲状腺の中で深部に位置する病変や、甲状腺背面に位置する腫大副甲状腺の評価についてはpitfallになりうる。深部の病変を描出する際、画面全体の輝度を均一化のために感度時間調整（Sensitivity Time Control; STC）を調節する。腫大副甲状腺の精査を主目的とした場合や、甲状腺や皮下組織に厚みがある場合、STCを適切に調節して深部病変の見逃しを防ぐ必要がある。

カラードプラについて、甲状腺全体の血流を評価した後に結節の評価にうつると、カラー表示エリアを広げたまま結節の血流評価を行ってしまうことも少なくない。横軸方向の表示エリアが低いと、フレームレートが低下し、滑らかな描出に支障となる。結節がはいりきるくらいの最小の表示エリアに設定する。また、甲状腺結節に入る血流は低流速であることが多く、カラーゲインや流速レンジに留意する。血流シグナルの正確な評価は、甲状腺結節の性質

の評価のみならず、穿刺細胞診実施前の血流評価にも有用である。検査者の事前情報、知識、思い込みは、機器設定によらないpitfallの原因になりうる。例えばバセドウ病の超音波所見と言えば誰もがびまん性甲状腺腫を思い浮かべる。しかしながら、我々の経験したバセドウ病症例では甲状腺腫と血流亢進のいずれもが片側に局限しており、超音波診断が困難であった。化膿性甲状腺炎は下咽頭梨状窩瘻からの感染が原因となることが多く、その殆どが甲状腺左葉に発症する。超音波上は化膿性甲状腺炎を強く疑うが、その病変が右葉に局在していたとすると、よほど自信をもっていなければ診断に悩む。この様に、pitfallになりうる事象は高い頻度で日常の検査に隠れている。これまで、甲状腺超音波検査におけるpitfallと機器設定について述べた。確実に回避する術がないがゆえにpitfallとよばれるが、それでもなるべくpitfallに陥らない様に工夫が必要である。我々は、検査技師、内分泌代謝内科医師が同じ検査室で超音波検査を実施している。まず、各々が超音波検査を実施し、最後に甲状腺専門医が実際に走査する検査者の後ろに立って最終確認を行っている。この際、検査者は形式に則った報告様式を徹底して甲状腺専門医に報告する。非関心領域を含めて報告する方法は、一見手間と時間をとるが、結節の精査を目的とした症例でバセドウ病が判明するなど、pitfallを防ぐために一定の効果がある。報告を記載する際にも、病態や依頼内容を意識しすぎず、超音波で見えたことをそのまま所見として記載する癖をつけている。

本講演では、甲状腺超音波におけるpitfallと機器設定について、当科での経験を中心に述べ、どのようにすればpitfallによる誤認を防ぐことができるかを考える機会としたい。

頭頸部超音波検査のpitfallと機器設定～唾液腺～

井下里香^{1,2}, 濱本隆夫³, 福井佳与^{1,2}, 横山枝杏華^{1,2}, 上田直幸^{1,2}, 小野田裕志^{1,2}, 岡野典子^{1,2}, 荒瀬隆司¹, 茂久田翔²

¹ 広島大学病院診療支援部, ² 広島大学病院検査部, ³ 広島大学大学院耳鼻咽喉科・頭頸部外科学

【はじめに】

超音波検査は簡便で非侵襲的、かつリアルタイム性に優れ、頭頸部領域でも日常的に活用されている。しかし頭頸部は複雑な解剖構造を有し、走査アプローチの違いや機器設定の不適切さによって、病変の見落としや誤認につながる pitfall が生じやすい領域である。特に唾液腺領域は標準化されたガイドラインが乏しく、検査の質が検査者の経験に依存する点が大きな課題となっている。こうした背景から、唾液腺エコーにおける pitfall を整理し、解剖・走査法・機器設定の観点から明確にしておくことは、検査の再現性と診断精度向上において重要である。本発表では、なかでも臨床で遭遇頻度の高い耳下腺および顎下腺を中心に、検査者が陥りやすいpitfall とその回避のための機器設定・走査工夫について、臨床検査技師の立場から症例を交えて報告する。

【機器設定および検査時の工夫】

表在領域ではニア型プローブを使用し、中心周波数 12 MHz を基本設定とする。機器設定はメーカー初期値を基盤に、施設の運用方針に応じて調整されていることが多い。検査時には、観察部位に応じて周波数・フォーカス位置・ゲイン・表示深度を適宜変更し、病変の位置や深さに合わせた最適化が不可欠である。

【唾液腺のpitfall の分類】

①解剖学的要因：耳下腺では脂肪成分が多く深部描出が不良となりやすい。顎下腺では下顎骨の陰影により深部観察が困難となるほか、周囲にリンパ節・血管・筋層が密在し鑑別を難しくする。

②走査アプローチに起因する要因：プローブ偏位により耳下腺咬筋側の小病変を見落とす、顎下腺では下顎骨下縁を正しく“覗き込めていない”ことによる深部病変の描出不足などがある。

③機器設定に関連する要因：周波数やフォーカス位置が病変深度と一致していない場合、境界不明瞭化や内部エコーの評価困難が生じる。

【耳下腺のpitfall】

耳下腺は耳前部から耳下部にかけて逆三角形に広がり、間質の脂肪組織の影響によりエコー輝度が高く深部が描出しにくい。また、顔面へのゼリー付着を避ける操作によりプローブが乳様突起側に偏り、咬筋寄りの実質に存在する病変を見落とすリスクがある。耳垂直下から体軸に対して垂直方向の走査を基本とし、浅葉から深葉まで広範囲に観察することが重要である。

【顎下腺のpitfall】

顎下腺は下顎骨内側に位置し、走査時には下顎骨下縁にプローブを平行に当て、浅部から深部まで“覗き込むように”観察する必要がある。周囲にリンパ節・血管が密在するため、顎下腺内腫瘤とリンパ節病変の鑑別が困難

となる症例が多い。また顎下腺は耳下腺より腫瘍の発生頻度は少ないものの、悪性腫瘍の占める割合が高いことが知られており、病変評価では腫瘤と実質の連続性、境界の明瞭度、被膜構造の保持の有無に特に注意する必要がある。深部の描出にはフォーカス位置や表示深度の調整が有効であり、多方向からの走査が診断精度向上に寄与する。

【まとめ】

唾液腺領域は構造的複雑性や病変の多様性により pitfall が生じやすく、解剖・走査法・機器設定の三視点から理解することが重要である。当院では標準化した走査プロトコルの整備に取り組み、検査者間差の軽減を図っている。本発表が唾液腺超音波検査の質向上とpitfall 回避に寄与することを期待する。

頭頸部超音波検査のpitfallと機器設定～リンパ節～

○平憲吉郎

鳥取大学医学部附属病院耳鼻咽喉・頭頸部外科

頭頸部のリンパ節は顔面から鎖骨上、後頸部にかけて広い範囲に存在している。リンパ節の存在する深さにおいても皮下組織の

浅い部位から副咽頭間隙などの深い部位まで存在している。浅い位置や深い位置の正確な描出のためにはモード、フォーカスなど

の装置の調整を行う必要がある。また頭頸部領域は腹部のような平坦な面が少なく、凹凸があり円筒形である部位が多い。探触子の当て方によっては十分な情報がえられないことがあるため注意が必要である。特にまだ超音波に不慣れな検査者は力加減や当て方の角度などで診断に大きく影響を受ける可能性がある。リンパ節病変においては内部の性状を正確に把握するために通常のBモードに加えてドブラ法による血流評価やエラストグラフィによる組織弾性評価が診断に有効になることがある。血流評価などを併用する際には少し時間をかけて観察することになる。検査時間が長くなると検者や被検者ともに身体的に負担を強く感じることもある。このため検者・被検者ともに検査中は楽な態勢をとって検査を行うことも重要である。頭頸部のリンパ節は悪性疾患のみではなく、細菌感染、ウイルス感染、自己免疫疾患などさまざまな良性疾患でも腫脹することがある。一般的に良性疾患ではリンパ節の構造

が保たれる反応性腫大を認めることが多く、比較的広範囲に連続して複数のリンパ節が腫脹することが多い。良性疾患による反応性リンパ節腫脹は経過をみることも多い。しかし、結核性リンパ節炎などの一部の良性疾患では早期の診断と治療が必要とされる。また、悪性疾患のリンパ節転移との鑑別も早期に求められる。超音波検査ではその場で拡大機能を使ってリンパ節の内部構造をより詳細に観察し、ドブラ法では血流の流れや入り方を詳細に観察できるメリットがある。ただ、血流評価のカラー表示範囲が広いとフレームレートが低下するため適切な範囲を選択する必要がある。また、リンパ節内部の血流評価においては微細な低流速血流評価が有効になることもあるためSuperb Microvascular Imaging (SMI) (Canon メディカルシステムズ) などの微細血流イメージングなどの活用も有用な方法である。

共同企画

【一般口演】乳腺

乳腺① 乳腺-001-005

乳腺② 乳腺-006-009

乳腺-001

造影超音波検査による乳癌病巣内部の不均一性の描出と高悪性度部位hypoxia帯の推測

○榊原淳太¹， 池田純一郎²， 那須克宏³， 高田 護¹， 横溝十誠⁴， 寺中亮太郎¹， 藤本浩司¹， 長嶋 健¹， 大塚将之¹

¹ 千葉大学臓器制御外科学， ² 千葉大学診断病理学， ³ 千葉大学画像診断・放射線腫瘍学⁴ 医療法人社団十誠会 川上診療所乳腺外科

【目的】

乳癌病巣内部は腫瘍細胞・間質成分の偏りや壊死部があり不均一である。血流や悪性度（ER, PgR, HER2, Ki67 発現）も不均一である。乳癌病巣の不均一性や高悪性度部位を可視化することを目的に造影超音波検査（contrast-enhanced ultrasound : CEUS）に着目した。

CEUS は術前化学療法の治療効果判定や腫瘍の局在・拡がり診断にも有用であると報告されており，患者負担も少なく汎用性が高い検査である。また，高悪性度部位として血流豊富部と壊死部の境界領域の低酸素分圧帯であるHypoxia 部に着目した。Hypoxia 部は，低酸素誘導因子（Hypoxia Inducible Factor : HIF）を誘導するため，治療抵抗性の1 因となっており，同部位を正確に同定し組織を採取することで，今後の乳癌治療の鍵となる可能性がある。本会では，CEUS による同部位の推測・同定について報告する。

【対象・方法】

Luminal B : 2 症例， Luminal HER2 : 1 症例， pure HER2 : 1 症例， TNBC : 1 症例の計5 症例に対しソナゾイド（GE ヘルスケアファーマ社）懸濁液0.015ml/kg 静脈投与によるCEUS（GE ヘルスケア・ジャパン社のLOGIQ E10x と Totus 使用）を施行し，造影MRI の血流動態（time-intensity curve : TIC や造影部位）と比較した。Bモード画像において腫瘍細胞実質を認めるものの，ソナゾイドによる血流が入らない造影欠損領域をHypoxia 部と定義し，各画像を比較検討した。

【結果】

CEUS で得られたTIC による造影パターンは5 症例全てでMRI と同様（早期濃染→速やか～漸減性のwashout）であり，画

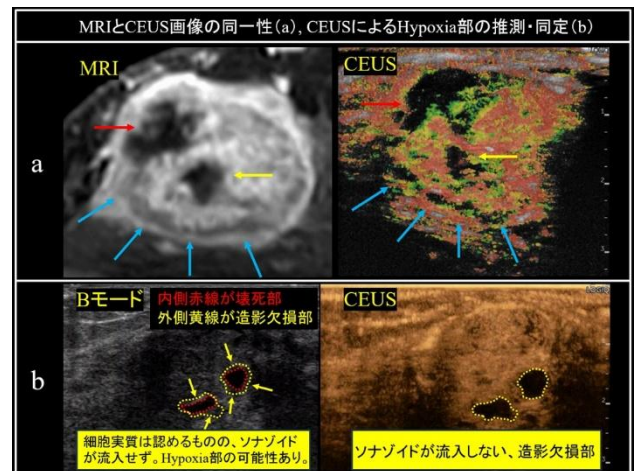
像所見（造影部と造影欠損部）も同一であった（a）。また，2 症例（pureHER2 とTNBC）においてHypoxia と推測できる部位をUS 画像上，同定した（b）。

【考察】

CEUS は1 断面固定で撮像するため検査に限界はあるものの，血流豊富部と壊死部が明瞭に描出され，更には悪性度が高いと考えられるHypoxia 部を推測・同定できる。このため，標的を定めた組織生検による高悪性度乳癌細胞の採取は，新たな治療法（遺伝子パネル検査や今後の臨床研究の立案）に繋がる可能性がある。

【結語】

CEUS による乳癌病巣内部の血流動態の詳細な可視化は造影MR 画像所見と近似しており，Hypoxia 部の推測に有用である可能性がある。



乳腺-002

当院における造影超音波（CEUS）による手術方針決定：5症例の検討

○山崎宏和¹，金澤真作²¹ コミュニティーホスピタル甲賀病院乳腺外科，² 公立岩瀬病院乳腺外科

【目的】

乳腺領域における造影超音波（contrast enhanced ultrasound: CEUS）は、腫瘍血流の定量的評価や壊死領域の可視化に優れ、手術計画に直結する追加情報を提供しうる。当院では、CEUS を術前評価に積極的に導入しており、今回、特に外科的方針決定に影響を及ぼした5 症例を検討し、その有用性を明らかにすることを目的とした。

【対象・方法】

2021 から2025 年に当院でCEUS（Sonazoid®）を施行した乳腺症例のうち、手術戦略の変更あるいは確証に寄与した5 例を対象とした。

B モード、カラードプラ、MRI 所見と比較し、CEUS が提供した追加情報の内容と外科的判断への影響を後方視的に解析した。

【結果】

①術前化学療法後の症例では、CEUS が早期濃染を示す限局性病変を描出し、MRI で不明瞭であった残存腫瘍の局在を同定、部分切除範囲を縮小し得た。② DCIS 疑い症例では、辺縁の微細血流増加をCEUS が示し、切除マージンを拡大した結果、病理学的に乳管進展と一致した。③腫瘍境界が不鮮明な症例では、CEUS が腫瘍外浸潤範囲を評価し、整容性を保ちながら安全域を確保した。

【考察】

CEUS は微小血流の描出に優れ、腫瘍活動性や壊死領域の把握に有用であった。特にMRI やB モードで曖昧な局在を明確化でき、術式選択・切除マージン計画に直結する情報を提供した点は重要である。

【結論】

CEUS は乳腺外科における術前判断を精緻化し、過不足のない手術計画に寄与する有用なモダリティである。

乳腺-003

乳房造影超音波における造影到達時間と心拍数の関連

○中村 卓¹，島 宏彰¹，近藤裕太¹，穴澤貴行^{1,2}¹ 札幌医科大学外科学講座乳腺・内分泌外科学分野，² 札幌医科大学外科学講座消化器外科学分野

【背景】

乳房造影超音波検査（contrast-enhanced ultrasonography : CEUS）は腫瘍血流や微小循環をリアルタイムに評価できる有用な検査法である。造影剤投与後に造影効果が出現するまでの造影到達時間（arrival time : AT）は、時間情報を用いた解析やパラメトリックイメージングにおける重要な指標であるが、症例間でばらつきが大きい。

近年、中国を中心にAT を用いたarrival-time parametric imaging（At-PI）の有用性が報告され、乳房CEUS における良悪性鑑別や視認性向上への応用が進められている。一方、AT そのものの個体差を規定する因子についての検討は十分ではなく、特に循環動態を反映する心拍数との関連を定量的に検討した報告は乏しい。

【目的】

乳房CEUS において、心拍数が造影到達時間（AT）と関連するかを明らかにする。

【方法】

当院でソナゾイドを用いた乳房CEUS を施行した症例のうち、身長、体重、心拍数、ソナゾイド投与量、AT が記録されている7 例を対象とした単施設後ろ向き観察研究とした。すべて同一検者が検査およびAT 評価を行った。AT は造影剤投与開始から超音波画像上で造影効果が初めて確認されるまでの時間（秒）と定義した。心拍数とAT の関連について相関解析（Pearson's r , Spearman's ρ ）を行い、さらにAT を対数変換した $\log(AT)$ を目的変数とした多変量線形回帰分析を行った。回帰分析では心拍数を主説明変数とし、年齢、体重、ソナゾイド投与量を共変量として調整した。

【結果】

心拍数とAT の間には負の相関を認め、心拍数が高い症例ほどATが短い傾向を示した（Pearson's $r = -0.72$, Spearman's $\rho = -0.58$ ）。 $\log(AT)$ を目的変数とした多変量線形回帰分析においても、心拍数はAT 短縮と同方

向の関連を示した。

【結論】

乳房CEUSにおいて、心拍数は造影到達時間と関連する可能性が示唆された。本研究は症例数の限られた探索的検討である

が、ATの個体差を循環動態という生理学的指標で説明し得る可能性を示した。これらの知見は、将来的なCEUSにおける時間解析やパラメトリックイメージングの標準化・自動化に向けた基礎的検討として意義を有すると考えられる。

乳腺-P004

トリプルネガティブ乳癌の術前化学療法の効果判定における超音波検査の有用性

○池田達彦，前田祐佳，前ゆうき，神野浩光
帝京大学医学部外科学講座

【背景】トリプルネガティブ乳癌（TN）において、術前化学療法によるpCR率の高いレジメンを選択することで予後の改善が期待されている。また、残存病変に基づく治療選択をすることも可能となる。治療効果の判定は、摘出し病理組織学的検査が必要であるが、VABによる効果判定の臨床研究が試みられている。画像診断による効果判定が可能であればさらに低侵襲である。

【対象と方法】2009年6月から2024年9月までに当院で術前化学療法を開始したTNの118例を対象とした。既報を参考とし、乳房超音波での最大縦径の縮小率のカットオフ値を50%として検討した。化学療法のレジメンはECとタキサン系の逐次投与を基本とし、2022年以降はペンブロリズマブ+パクリタキセル+カルボプラチンを使用した。

【結果】年齢の中央値は54.5歳で、閉経前が54例

（46%）であった。腫瘍径の中央値は2.6cmで、リンパ節転移陽性が48例（41%）であった。pCRとなった症例は46例（39%）で、ペンブロリズマブ使用症例では12/25例（48%）であった。観察期間中央値50か月で、4年の無再発生存率（RFS）はpCRとnon-pCRでそれぞれ、97.7、72.6%で有意にpCR症例において良好であった。一方、non-pCR症例を縮小率50%で分類すると、RFSは縮小群と非縮小群でそれぞれ86.1、66.3%と縮小群で良好な傾向であった。

【考察】超音波では化学療法によって線維化した部分も描出されるため治療効果判定が困難とされるが、縦径の縮小率はpCRの予測および、nonpCR症例の予後の予測にも有用であった。

【結語】超音波の縦径の縮小率は、術前化学療法を行ったTNの予後予測に有用であることが示唆された。

乳腺-005

Solid papillary carcinomaの超音波所見と予後

○森田孝子^{1,3}，須田波子¹，遠藤登喜子^{2,3}

¹名古屋医療センター乳腺科，²名古屋医療センター放射線科，³東名古屋病院乳腺外科

【はじめに】

Solid papillary carcinoma (SPC) は、1995年にMalufらが報告し、2003年のWHOの分類でIntraductal papillary lesionに分類され、2012年には、Papillary Neoplasmsとされた疾患概念である。乳管内の上皮増殖性病変であるが、非浸潤性乳管癌と異なり、筋上皮を伴っていない。よって、US画像上、乳頭腫や、線維腺腫などの良性疾患の鑑別が難しいことがある。

【対象と方法】

当院で治療された2012年から2017年までの乳がん症例1204例中SPCと診断された28例を対象とし、超音波画像

を再検討、予後を確認した。

【結果】

年齢は30歳代2人、40歳代3人、50歳代1人、60歳代11人、70歳代8人、80歳以上2人であった。SPCは全体乳がんの2.3%であった。検出契機は、しこり自覚13人、血性乳頭分泌9人、検診発見5人、CT検出1人であった。超音波画像の特徴は、腫瘍やのう胞内腫瘍が多く、18人（64%）、乳管拡張が7例（25%）、低エコー域が4例（11%）であった。ドブラ所見は、腫瘍内に認められた例は、16例（88%）、腫瘍内及び周囲に認められた例が5例（18%）で周囲のみ2例（7%）、信号なかった3例

(10%)であった。エラストグラフィでは、歪みの低下が22例(79%)に認められた。予後について、腋窩リンパ節転移をきたした1人は無再発生存、肺転移をきたした10cm以上の腫瘤の例と、SPCに数mmの多発浸潤巣を伴った症例で骨転移後死亡例が存在した以外、無再発生存中であった。

【考察】

文献によると70歳以上に多いとされ、巨大腫瘤を呈する症例がある一方、今回の検討では、70歳未満が64%と多かった。検診等の契機が6例である一方、若年者で血性乳頭分泌での検

出が多く、画像検査を緻密に行うことで、US上、腫瘤を形成する前段階の乳管拡張や低エコー域でとらえられ、SPCの早期診断が可能であった。

ドブラでは、腫瘤形成がすすむと腫瘤内に細かい血管信号が認められ、病理像と相まって特徴的である。予後は良好であるが、大きい腫瘤を呈する例や、多発性に浸潤部位が存在する例には、慎重な対応が望まれる。画像的に他の乳管内病変との鑑別が必要で、早期に診断・治療するため、これらの病態を理解して臨む必要がある。

乳腺-006

検診マンモグラフィで要精査となった皮膚病変の3症例

○横田里江子¹， 後藤由香²， 大熊綺乃¹， 小林英里佳¹¹ 聖マリアンナ医科

【はじめに】

マンモグラフィ（MG）において乳房の皮膚病変が乳腺内の病変として指摘されることがある。今回、検診マンモグラフィで要精査となり、超音波検査（US）で皮膚病変であることが確認できた3症例について報告する。

【症例】

<症例1> 60歳台女性。検診MGで左LOIに微小円形石灰化集簇を認め、カテゴリー3と判定された。良性腫瘍に伴うものの可能性はあるが、精査目的に当院紹介となった。身体所見では左乳房7時方向にいわゆるイボ様の隆起性病変を認めた。USでは皮膚から突出する8mm大の腫瘍性病変で、辺縁部に点状高エコーを認め、茎の部分から内部に流入する血流信号を検出した。乳房内にはその他に該当する病変は指摘できず、MGから推定される部位と一致しており、指摘部位は皮膚病変であると判断した。悪性所見は認めず、1年後のMG/USでの経過観察で変化がみられなかったため、現在検診に移行となっている。

<症例2> 50歳台女性。検診MGで右CC深側に分葉状の等濃度の結節を指摘された。air trapを疑う低濃度領域があるため、皮膚病変の可能性はあるが、カテゴリー3と判定された。身体所見では右12時方向頭側の皮膚に茶色い色調の部位を認め、USでは表皮内に4mmの低エコー域を認めた。右乳房内にはその他に該当する病変は指摘できなかった。MGを

見直すとMLOでも皮膚に描出されていることが確認でき、MG指摘部位と一致していると判断した。

<症例3> 50歳台女性。検診MGで左乳房に境界明瞭な腫瘍を認め、カテゴリー3（4）と判定された。身体所見では左10時方向に粉瘤術後の創部を認め、やや膨隆が残存していた。USでは同部位の皮下に大きさ14×12×7mmの境界明瞭な楕円形腫瘍を認めた。内部は不均質で後方エコー増強を認め、血流信号は検出できず、粉瘤を疑う所見でMGから推定される部位と一致していた。

【考察】

今回の症例はいずれも皮膚所見を認めている。MGを詳細に振り返ると症例1では皮膚病変撮影時に出現するアーチファクトであるair trapは不明瞭で石灰化が辺縁を縁取るように分布していた。乳腺内の濃縮嚢胞の可能性も考えられ、MGのみでは皮膚病変と言いつい難い症例であった。症例2はair trapが明瞭で、CCおよびMLOでも描出されていることからMGのみでも皮膚病変を疑うことができると考えた。症例3はair trapは不明瞭でMGのみでは乳腺内の病変は除外できないと考えた。MGにおいてair trapがみられる病変は皮膚病変が疑われるが、明瞭でない症例も存在し要精査となる可能性がある。USでは皮膚所見や大きさ、MGから推定される位置を考慮し、指摘部位が皮膚病変と判断できる場合は臨床側へ明確に報告することは重要であると考えた。

乳腺-007

石灰化が腫瘍描出に有用であった粘液癌の一例

○日比野祥子¹， 山下雅子²， 東 千尋²， 小島玲那²， 福留寿生³， 柴田 瞳¹， 東 薫¹， 古川明美¹¹ 三重県立総合医療センター中央検査部， ² 三重県立総合医療センター乳腺外科， ³ 三重県立総合医療センター病理診断科

【はじめに】

乳腺粘液癌は比較的稀な組織型であり、時に石灰化を伴う。粘液癌に見られる石灰化は、癌細胞が産生する多量の粘液が細胞外に貯留し、粘液に浮かぶ腺腔や周囲の細胞壊死、粘液にカルシウムが沈着し、その結果、濃淡のある粗大な特殊な石灰化を形成する。今回、石灰化が腫瘍描出に有用であった粘液癌の一例を経験したので報告する。

【症例】

45歳女性。検診目的のマンモグラフィ（MMG）にて石灰化を指摘され当院を受診。これまでに検診歴は3回あったが、いずれも異常なし。初診時に無症状であり、触診にて両乳房に腫瘍等触知せず。MMGでは右MIに濃淡のある石灰化を伴う腫瘍を認めた。超音波（US）検査では、同腫瘍の描出はやや困難であったが、MMGでの石灰化の位置を重点的に観察し、右AC区域に14.6×8.4×14.5mmの境界粗ざうな高エコー腫瘍を認めた。内部は不均質で乳腺模様と類似しており、点状高エ

コーを伴っていた。後方エコーはやや増強しており、血流は明らかではなかった。以上より悪性腫瘍を否定できず、穿刺吸引細胞診を施行した。

病理検査所見では、粘液背景に石灰化小体を伴っており、乳管上皮細胞の乳頭状集塊を多数認めた。細胞密度は高く、不規則な重積を示し、集塊を構成する細胞は単一であった。筋上皮との二相性は一部見られるものの、多くの集塊においては不明瞭。個々の細胞のN/C比は比較的低位、細胞質はやや豊富で空胞所見もみられるが、核は腫大しており、核分裂像も観察され、悪性疑いであった。MRIではT2強調像で腫瘤内に粘液を示す高信号域があり、腫瘤は造影効果を認めた。確定診断目的に吸引式組織生検を施行。石灰化を伴う粘液癌と診断され

た。

免疫染色は、ER (+) PgR (+) HER2 (-) でLuminal typeであった。

【考察】

粘液癌に伴う石灰化は多彩であり、粗大な石灰化として描出された場合は良性病変として扱われるリスクが生じる。本症例はMMGでは明らかな粗大石灰化ではなく、特殊な石灰化であったため、良性病変以外の粘液癌を視野に考えることが出来た。USでは内部エコーが乳腺と類似していたが、腫瘤の描出に石灰化が手掛かりとなった。粘液癌に伴う石灰化につき、若干の文献的考察を加えて報告する。

乳腺-008

カテゴリ5の充実性病変と判定された乳房濃縮嚢胞の一例

○金澤真作¹，車谷朋美²，穴戸悦子²，木戸裕勝²，吉川誠一²

¹公立岩瀬病院乳腺外科，²公立岩瀬病院臨床検査科

【はじめに】

乳房超音波診断ガイドライン（JABTS版）に基づくカテゴリ判定は、乳腺疾患の診療において不可欠である。しかし、濃縮嚢胞などの嚢胞性病変が、その内部エコーや周囲所見から悪性充実性病変と誤認される例が稀に存在する。今回我々は、超音波所見からカテゴリ5と判定したものの、穿刺により濃縮嚢胞と判明した一例を経験したので報告する。

【症例】

54歳、閉経後女性。右乳房の自覚症状を主訴に来院。マンモグラフィでは右乳腺外下側に境界明瞭、平滑な等濃度腫瘤を認め、カテゴリ3と判定された。乳房超音波検査では、同部位に31×21mm大、境界明瞭、縦横比の大きい低エコー腫瘤を認めた。内部エコーは均質で、ドプラでの血流信号や、体位変換による流動性は認めなかった。前方境界線の断裂および境界

部高エコーを伴うことから、悪性充実性病変を疑うカテゴリ5と判定し、超音波ガイド下生検を計画した。

生検に先立ち、局所麻酔時に21G針にて病変を穿刺したところ、粘稠度の高い内容物が吸引され、腫瘤は著明に縮小した。吸引内容物の細胞診結果は血性背景に泡沫細胞を認めるのみで、正常あるいは良性であった。

【考察・結語】

本症例では、内容物の高度な濃縮により後方エコーの増強が欠如し、さらに嚢胞壁の性状が「前方境界線の断裂」や「境界部高エコー」といった悪性示唆所見として描出されたと考えられた。充実性病変としてカテゴリ5を呈する場合でも、嚢胞性病変の可能性を念頭に置き、エラストグラフィの活用や穿刺吸引による性状確認を含めた詳細な検討を行うことが、過度な侵襲を避ける上で重要であると考えられた。

乳腺-009

長期経過観察にて自然縮小を認めた乳房内神経鞘腫の1例

○宇津野芳彦¹，角田博子¹，八木下和代¹，向井紀代子¹，鹿股直樹²，吉田敦³，山城恒雄¹

¹ 聖路加国際病院放射線科，² 聖路加国際病院病理診断科，³ 聖路加国際病院乳腺外科

【はじめに】

神経鞘腫はシュワン細胞由来の良性腫瘍である。乳房発生は稀であり、全神経鞘腫の約2.6%程度とされる【1】

通常は緩徐な増大を示し、診断時あるいは増大傾向を示す場合に切除されることが多い。今回、我々は乳房内神経鞘腫に対して10年間の経過観察を行い、自然縮小を確認した1例を

経験したため報告する。

【症例報告】

症例は60歳代女性。右乳房痛を主訴に前医受診し、右乳房D区域に腫瘤を指摘された。複数回の細胞診で診断に至らず当院紹介となった。当院超音波検査では、右乳房D区域の乳腺後隙（retromammary space）に14.3 × 7.0 × 11.6mm 大の境界明瞭平滑な腫瘤を認めた。

形状は扁平、内部は不均一な低エコーで一部高エコーを示し、後方エコーは増強していた。カラードプラでは内部にわずかな血流信号を認めたが、エラストグラフィでは歪みの低下を認めなかった。超音波ガイド下針生検では神経鞘腫に矛盾しない病理所見が認められた。画像所見も考慮し、悪性所見はないものと判断した。組織診断後、痛みは消失しており、本人および家族にもよく説明し、同意の上経過観察としたところ、10年間の経過でサイズは9.5 × 2.8 × 7.2mmまで縮小した。現在も自覚症状なく経過している。

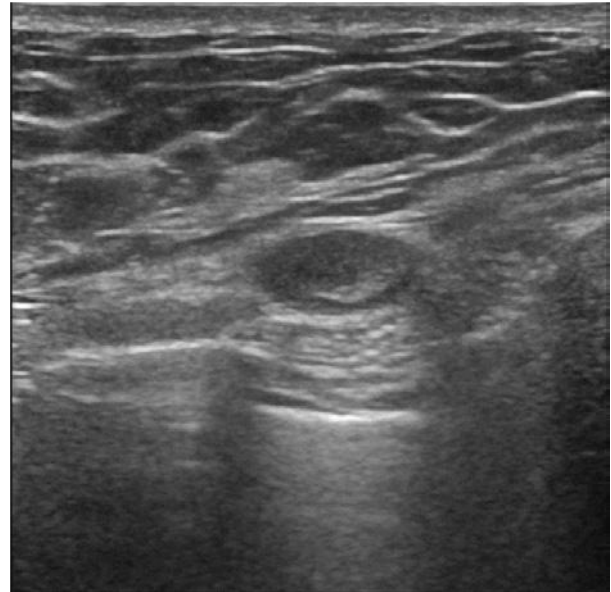
【考察】

乳房内神経鞘腫は一般に緩徐に発育し、基本的には外科的切除が推奨されている。【2】

これに対し、本症例のように自然縮小を認めた乳房内神経鞘腫の報告は検索し得る限り見当たらなかった。本症例のように初診時にサイズがある程度小さく、画像および病理診断にて悪性を疑う所見に乏しい場合は慎重な経過観察も治療選択肢の一つになり得ると考えられた。

参考文献：

1. Sanchez SI, Cimino-Mathews A. Breast schwannoma: review of entity and differential diagnosis. J Pathol Transl Med. 2025;59 (6) :353-360. doi:10.4132/jptm.2025.08.12
2. WHO Classification of Tumours Editorial



共同企画

【一般口演】 甲状腺

甲状-001-004



甲状腺-001

バセドウ病に対して施行した¹³¹I内用療法後の超音波検査による推定甲状腺重量の検討

○岩久建志¹，北川 亘^{1,2}，坂田彩夏¹，早坂耕平¹，堺澤愛美¹，伊藤公一^{1,2}¹ さっぽろ甲状腺診療所，² 伊藤病院

【目的】

寛解困難例や副作用により抗甲状腺薬が使用できないバセドウ病に対して行われる¹³¹I内用療法（RAIT）は、甲状腺のヨウ素の取り込み能を利用し放射性ヨウ素（¹³¹I）を特異的に甲状腺に集積させ甲状腺濾胞細胞を破壊することにより、過剰な甲状腺ホルモンの産生を抑制し甲状腺機能亢進症を改善させる治療であるが、甲状腺機能の安定化のみでなく甲状腺腫の縮小効果も得られる。RAIT 施行症例の超音波検査（US）による推定甲状腺重量の変化について行った検討を報告する。

【対象と方法】

2017年11月 - 2023年3月にさっぽろ甲状腺診療所で初回RAIT 行い24か月以上経過を追えた291例（男性58例，女性233例，年齢中央値45歳：19 - 88歳）を対象としてUSによる経時的な推定甲状腺重量の変化について後方視的検討を行った（追跡期間中央値49か月：24 - 95か月，追跡率93.0%）。

【結果】

USによる推定甲状腺重量は、RAIT前中央値41.4g：13.1-216.2g, RAIT3か月後中央値20.3g：2.5-

240.2g（縮小率中央値50.9%：45.1-88.8%），RAIT6か月後中央値14.0g：1.6-216.2g（縮小率中央値68.7%：36.5-94.6%），RAIT12か月後中央値9.4g：1.4-250.1g（縮小率中央値76.5%：51.1-93.9%），調査終了時中央値6.3g：0.8-121.1g（縮小率中央値84.8%：1.2-98.0%）と経時的な減少がみられた。RAIT直後に推定甲状腺重量が増大した症例がRAIT3か月後9例（3.1%），RAIT6か月後2例（0.7%），RAIT12か月後1例（0.3%）に見られたが、以降は全例減少し、調査終了時点でRAIT前よりも推定甲状腺重量が増大した症例は1例も見られなかった。

【考察】

バセドウ病に対してRAITを施行する第一の目的は、甲状腺濾胞細胞の破壊により過剰な甲状腺ホルモン産生を来す甲状腺機能亢進症の改善であるが、同時にバセドウ病により腫大した甲状腺腫の縮小効果が得られる。また、少数ではあるがRAIT後一時的に甲状腺腫大が増悪する症例も存在するが、一定期間経過後には甲状腺腫の縮小が得られる。

甲状腺-002

甲状腺濾胞性腫瘍における腫瘍内微小血管成熟度とドップラー超音波定量指標の相関

○川上 理¹，島崎 都²，下出祐造³，上田善道⁴，北村守正¹¹ 金沢医科大学頭頸部外科学，² 金沢医科大学病理Ⅱ，³ 公立六水総合病院耳鼻咽喉科，⁴ 恵寿総合病院病理診断科

【背景】

濾胞癌（FTC）と濾胞腺腫（FA）は術前鑑別が難しく、FTCの確定診断は被膜浸潤・血管浸潤の同定に依存するため、細胞診や通常画像では評価が困難である。近年、抵抗指数（RI）や脈動指数（PI）など定量的ドップラー超音波指標が、濾胞性腫瘍の術前良悪性鑑別に有用と注目されている。しかし、これらの指標の上昇がどのような腫瘍内血管構造・血管病理に基づくかは十分に明らかでない。

本研究は、RI・PIと腫瘍内血管の組織病理学的特徴との関連

を解明することを目的とした。

【材料と方法】

術前にドップラー測定値を有する外科的切除例18例（FTC9例〔うち微小浸潤型8例〕，FA9例）を対象とした。弾性線維はEVG染色で評価し、微小血管特性はCD31およびα-平滑筋アクチン（α-SMA）に対する免疫組織化学染色で評価した。弾性血管数、微小血管密度（MVD）、微小血管成熟度（MVMa：α-SMA陽性血管/CD31陽性血管比）を定量化し、腫瘍の悪性度ならびにRI・PIとの相関を解析した。

【結果】

カラードプラー像ではFTC・FAともに腫瘍内を貫く血管信号を認めたと、FTCは血流速度の差が大きい波形を示した。貫通血管のVmax, Ved, Vmin, Vmean自体に有意差はない一方、Vmax/Vmin比はFTCで有意に高く、血流速度変動幅の拡大を反映してPI・RIもFAより上昇した。既報の宮川らのカットオフ(RI 0.78, PI 1.35)を適用すると、RIはFTCで有意に高値であり、PIは高い傾向を示すが有意差は認めなかった。HE・EVG染色では腫瘍内外の血管形態差は明確でなく、MVDや α -SMA陽性血管数も両群で同等であった。一方、MVMaはFTCで有意に高く、全例解析でMVMaはRI・PIと正の相関を示した。さらにFTCではドプラー陽性例でMVMaがより高値となり、PIとの相関は有意、RIは相関係数0.61で傾向にとどまった。

【考察】

従来、ドプラー血流パターンは濾胞性腫瘍の良悪性鑑別に用いられてきたが、画像パターン単独では診断精度が十分でなく確定診断は難しい。近年はRI・PIのような定量的指標の有用性

が注目され、本研究でもFTCで血流速度変動が増大し指標が上昇することを示し、術前診断の補助となり得ると考えられた。腫瘍血管新生評価としてMVDが検討されてきたが、微小浸潤例では良性と重なり鑑別に限界がある。そこで周皮細胞・血管平滑筋細胞を反映する α -SMAと内皮マーカーCD31の比であるMVMaに着目し、悪性で割合が高いことを示した。ただし α -SMAは低酸素適応、血管リモデリング、腫瘍微小環境や腫瘍内異質性の影響も受け得るため、解釈には慎重さが必要がある。

【結論】

微小浸潤型FTCとFAの術前鑑別に有用とされるRI・PIの上昇は、典型的な未成熟血管の増加ではなく、微小血管成熟度(MVMa)の上昇を反映している可能性が示唆された。ドプラー指標とコア針生検標本におけるMVMa評価を組み合わせることで、微小浸潤型FTCの同定に有用となる可能性がある。今後、濾胞様パターン腫瘍に対するより正確な術前診断戦略確立には、大規模な前向き研究が必要である。

甲状-003

家族性消化器腫瘍外来通院中の家族性大腸腺腫症患者における甲状腺超音波所見の検討

○岩泉守哉^{1,2}, 大場健司³, 藏本彩華¹, 大澤未来¹, 山下文香¹, 大澤春萌², 瀬川麻美², 松浦友春¹, 松下明生^{2,4}

¹ 浜松医科大学医学部附属病院検査部, ² 浜松医科大学医学部附属病院遺伝子診療部, ³ 浜松医科大学医学教育推進センター, ⁴ 浜松医科大学医学部附属病院第二内科

【背景】

家族性大腸腺腫症(familial adenomatous polyposis, FAP)は大腸腺腫性ポリポージスを主な特徴とした、APC遺伝子の生殖細胞系列病的バリエーションを原因とする常染色体顕性遺伝(優性遺伝)病であり、胃底腺ポリポージスや十二指腸腺腫、十二指腸乳頭部腺腫などの消化管病変の他、消化管外病変として甲状腺癌が関連病変として知られている。しかしながら、FAP患者における甲状腺超音波所見やサーベイランスに関する詳細な報告は限られている。

【目的】

FAP患者の甲状腺超音波所見およびサーベイランスの状況を検討する。

【対象】

2017年4月から2025年11月までに当院遺伝性消化器腫瘍外来に受診された、大腸に10個以上腺腫性病変が認められた30例。

【方法】

対象症例の中で、1) 遺伝学的にFAPと診断された15例(A群)、2) 遺伝学的にはFAPと診断されていないが、遺伝性大腸癌ガイドライン2020年版における臨床的診断を満たした11例(B群)、3) A群とB群のいずれにも該当しない4例(C群)につき、甲状腺超音波検査によるサーベイランスの現状を検討した。また、サーベイランスを実施した症例につき、甲状腺超音波検査所見を検討した。さらに、甲状腺超音波検査で所見が認められた症例につき、他の随伴病変や遺伝学的検査結果との関連につき臨床病理学的に検討した。

【結果】

A群では81.1%(9例)で甲状腺超音波検査を少なくとも1回は施行されていた。その一方で、B群およびC群での甲状腺超音波実施率はそれぞれ0%(0例)および25.0%(1例)と、A群と比較して低かった。サーベイランスが実施された10例

のうち、嚢胞主体の所見は3例で、結節主体の所見は3例でそれぞれ認められ、結節主体の所見が認められたのはいずれも女性であった。結節主体の所見が認められた3例について、大腸ポリポースのタイプについては特に一定の傾向がなかったが、遺伝学的にはいずれもAPC 生殖細胞系列フレームシフトバリエーション保持者であった。

【考察と結論】

既報のメタアナリシスでは、甲状腺癌はFAP 患者の2.6%で認められている。乳頭癌が83%を占め、そのうち篩状モルラ癌が26%を占めていると報告されている。篩状モルラ癌は超音波像では悪性所見との見分けが困難なことも多く、特徴的な所見がないとの報告もある一方、後方エコーの増強を伴う病変が甲状腺内に多発している際には注意が必要とも言われているため、丁寧で持続的なサーベイランスが必要であると思われる。

甲状腺-004

当院で経験した甲状腺動静脈奇形の1例

○淀川千尋¹，塚本実奈子¹，小嶋早葵子¹，高木真子¹，長谷川恵子¹，大辻 幹¹，谷 浩也¹，中山享之¹，安藤孝人²

¹ 愛知医科大学病院中央臨床検査部，² 愛知医科大学病院乳腺・内分泌外科

【はじめに】

頭頸部領域での動静脈奇形は主に頸部，耳，鼻，前額部，頸部などでみられ，甲状腺での発生は非常にまれである。今回われわれは甲状腺動静脈奇形の1例を経験したので報告する。

【症例】

30歳台，男性。自覚症状は特になし。2型糖尿病のため近医で経過観察中。甲状腺超音波検査で峡部から左葉にかけて血流豊富な領域を認めたため，精査目的にて当院紹介受診となった。血液検査ではFT3 3.08pg/mL，FT4 1.19ng/dL，TSH (IFCC) 1.748μIU/mL，サイログロブリン 17.4ng/mL，サイログロブリン抗体 18.9IU/mL，TPOAb 11.5IU/mL 未満と基準値内であった。超音波検査では甲状腺左葉は横径3.27cm，縦径7.12cm，厚み3.24cmと腫大し，拡張・蛇行した脈管の集合体で占拠されていた。パルスドプラ法にて拡張・蛇行した脈管の血流はシャント様の血流波形を呈しており，動静脈奇形が疑われた。左鎖骨下静脈は拡張しており，甲状腺左葉内の脈管は左鎖骨下静脈への流入が疑われた。左上甲状腺動脈の血流速度は75cm/sと上昇を認めた。甲状腺内には明らかな腫瘍は認めなかった。造影CTでは甲状腺左葉は腫大し，正常実質は同定困難であった。甲状腺動脈～下甲状腺動脈や上甲状腺動脈等が左側優

位に拡張・蛇行し，左葉内で細径の糸くず状に増生した血管へと連続していた。

その後は早期に拡張した静脈が描出され，内頸静脈へと連続していた。以上より甲状腺左葉の動静脈奇形と診断された。自覚症状はなく，甲状腺ホルモンは基準値内であったため，経過観察となったが，増大した場合は塞栓術を行うことを踏まえて，血管造影を行う方針となった。

【考察・まとめ】

動静脈奇形は胎生期における脈管形成の異常である。毛細血管を介さない動静脈シャントを有し，シャント部に異常血管の集合体であるnidusを有する。主な治療方法は保存的治療，血管内治療，外科的治療などがある。本症例では超音波検査において異常血管の存在する範囲やシャント血流を指摘することができ，動静脈奇形を診断

する上で有用であったと考える。しかし，甲状腺左葉の脈管構造は複雑な走行をしており，流入血管や流出血管を同定するのは困難であった。診断，治療をする上では超音波検査，造影CT，血管撮影を併用し，判断することが必要であると思われる。動静脈奇形は良性疾患であるが，経時的に増大し，出血や心不全といった合併症をきたすことがあるため，慎重な経過観察を行うことが肝要であると考えられる。

共同企画

【一般口演】 頭頸部

頭頸-001-004

頭頸-001

副甲状腺腫大の超音波像とCT所見の対比検討

○瀬古安由美，石本聡史，今井勇伍，岬沙耶香，村上陽子，渡邊嘉之
滋賀医科大学放射線科

【目的】

超音波検査で副甲状腺腫大が疑われた症例の超音波画像とCT画像所見を後方視的に対比検討すること

【対象と方法】

2024年～2025年の期間で、当院超音波検査（US）で副甲状腺腫大が指摘され、かつ、同時期にCT検査も施行されていた15症例を対象とした。CT撮影時の読影レポートで副甲状腺に関する言及があるかを確認した。また、超音波で指摘された病変が、後方視的にCTで認識できるか評価した。

【結果】

USで指摘された副甲状腺の最大径は1.7～24mm。撮影時点でのCT読影レポートで、副甲状腺についての記載があったのは15例中2例、甲状腺病変として記載されたものが1例。読影レポート作成時点では指摘されなかったが、後方視的にCTで認識可能であった症例が5症例、平均最大径12.02mm、後方視的にも指摘困難であった症例が5例、平均最大径5.06mmであった。

【結論】

USで副甲状腺腫大が指摘されていても、CTでは66.7%の症例において副甲状腺病変の同定が困難であった。

頭頸-002

唾液腺腫瘍における3-Step超音波診断法の有用性の検討

○岡野恵一郎¹，下出祐造²，秦宏一郎¹，橋本泰士郎¹，川上理¹，能田拓也¹，北村守正¹
¹金沢医科大学病院頭頸部・甲状腺外科，²穴水総合病院耳鼻咽喉科

【背景・目的】

唾液腺腫瘍は組織型が極めて多彩であり、術前の良悪性鑑別は、顔面神経の操作や切除範囲などの術式決定において極めて重要である。しかし、従来の超音波検査（US）における単一の評価項目のみでは、良悪性の境界領域にある症例の診断には限界があった。本研究では、Bモード法、ドブラ法、エラストグラフィを段階的に組み合わせた「3-Step法」の有用性を検討し、臨床現場において客観的かつ実用的な診断アルゴリズムを構築することを目的とした。

【対象と方法】

対象は、当院において外科的治療を施行し、術前にUSおよび術後病理組織学的診断が得られた唾液腺腫瘍108例である。以下の3つのステップに従って腫瘍を評価し、その診断的意義を検証した。

- Step 1（Bモード法）：形状（円形・楕円形、分葉状、多角形・不整形）および後方エコーの性状（増強・不変・減弱）を評価。
- Step 2（ドブラ法）：腫瘍内部の血流信号の程度（豊富・乏しい）を評価。
- Step 3（エラストグラフィ）：用手圧迫による歪み（Strain）

の程度を色表示し、腫瘍の硬度を相対的に評価。

【結果】

1. Step 1（Bモード法）：高悪性度がんの抽出形状において、ワルチン腫瘍はほぼ全例で円形ないし楕円形を呈し、多形腺腫は楕円形と分葉状が混在した。一方、悪性腫瘍では多角形・不整形の比率が有意に高く、特に後方エコーの減弱（acoustic shadowing）を伴う症例は高悪性度がんである可能性が極めて高かった。このステップにより、形態学的特徴の強い高悪性度がんを優先的に抽出可能であった。
2. Step 2（ドブラ法）：ワルチン腫瘍の鑑別多形腺腫と低悪性度がんの多くで血流信号は乏しかったが、ワルチン腫瘍および一部の高悪性度がんでは血流が豊富であった。単独での鑑別は困難であるが、Step 1で良性を示唆する形態（楕円形・境界明瞭）を有し、かつStep 2で豊富な血流を認める症例は、極めて高い確率でワルチン腫瘍と診断可能であった。
3. Step 3（エラストグラフィ）：多形腺腫と低・中悪性度がんの鑑別 Step 1・2で「境界明瞭かつ血流乏しい」と評価された境界領域の腫瘍に対しエラストグラフィを適用した。低悪性度がんは多形腺腫と比較して有意に高硬度（歪みが小さい）を示した。

なお、高悪性度がんにおいては内部の壊死や嚢胞状変化を反映して逆に「柔らかく」描出される傾向が認められたが、これはStep 1 の形態診断で補完可能であった。

【考察】

本研究で用いた3-Step 法は、各検査手法の弱点を相互に補完する論理的フローである。第1 段階で浸潤傾向の強い高悪性度がんを捉え、第2 段階で血管豊富なワルチン腫瘍を同定し、最終段階で硬度に基づき多形腺腫と低・中悪性度がんを振り分ける。特に、高悪性度がんがエラストグラフィで低硬度を呈すると

いうパラドキシカルな知見も、Step 1 の形態評価を先行させることで誤診を回避できることが、本アルゴリズムの最大の利点であると考えられた。

【結語】

3-Step 法による段階的評価は、唾液腺腫瘍の複雑な組織像を反映した極めて実用的な診断手法である。本手法の導入により、術前診断の精度向上が図られ、適切な術式選択や低侵襲手術の実現に寄与できることが示唆された。

頭頸-003

下咽頭癌の深達度診断における超音波内視鏡検査の有用性に関する前向き探索的研究

○原田雄基¹， 中條恵一郎²， 富岡利文¹， 松浦一登¹

¹ 国立がん研究センター東病院頭頸部外科， ² 埼玉県立がんセンター内視鏡科

【背景】

近年、狭帯域光観察（NBI）や拡大内視鏡などの診断内視鏡技術の進歩により、咽頭表在癌の早期発見が可能となり、経口的切除術（Transoral surgery: TOS）は有効な治療選択肢となる。一方、上皮下層（SEP）より深部の浸潤がある場合、根治と機能温存の点でTOS の適応は限られる。現行術前評価のCT と上部内視鏡検査ではSEP と筋層の浸潤を正確に区別するのは困難で、時に過大評価となりTOS の選択機会を逸することがあるため、より正確に評価することは重要である。深達度評価に消化管領域で活用されている超音波内視鏡検査（EUS）の下咽頭に対する報告は乏しい。

【目的】

EUS による下咽頭癌に対する深達度診断能を、通常内視鏡および造影CT と比較検討した。

【対象・方法】

前向き単施設研究で、未治療下咽頭癌15 例に対し、術前の通常内視鏡と造影CT、さらにEUS は全身麻酔下執刀前に20MHz の細径プローブを用いて深達度評価をした。病理組織診断を基準として各検査の診断精度を比較した。主要評価項

目は正診率、副次項目はSEP 症例の診断解離パターン、EUS の手技完遂率および合併症とした。

【結果】

年齢の中央値は68.9 歳（範囲：53 ～ 85 歳）で、男性13 例、女性2 例であった。腫瘍の占拠部位は、梨状陥凹6 例、後壁8 例、輪状後部1 例であった。病理学的深達度は、上皮内3 例、上皮下層10 例、筋層2 例であった。腫瘍径の中央値は24 mm（範囲：10 ～ 40 mm）、tumor thickness の中央値は2500 μm（範囲：700 ～ 10000 μm）であった。正診率はEUS およびCT が73.3%、通常内視鏡が60.0%であった。特に、SEP に対する正診率はEUS/CT/ 通常内視鏡 = 70 %/60% /50%であり、SEP を筋層浸潤と過大評価率はEUS/CT/ 通常内視鏡 = 10% /30% /40%であった。EUS の手技完遂率は100%で、合併症は認めなかった。

【結語】

EUS は下咽頭癌に対する深達度評価において、特にSEP 病変に高い診断精度を認めた。EUS は、過大評価を低減するために、上部内視鏡やCT に追加しうる検査と考えられた。

頭頸-004

頸部異所性胸腺の1例

○服部結子， 堂西亮平， 松田枝里子， 平憲吉郎， 木村 透， 堂坂怜香， 藤原和典
鳥取大学医学部附属病院耳鼻咽喉・頭頸部外科

【はじめに】

胸腺はT細胞の成熟と免疫機能の調整を担う臓器であり，通常前縦郭に存在し，年齢と共に退縮する。しかし，発生過程の移動経路上に遺残した場合，異所性胸腺として頸部に存在することがある。今回超音波検査で異所性胸腺を疑うことができた症例を経験したので報告する。

【症例】

20歳代女性。20XX年Y月前胸部痛で前医循環器内科を受診した際に撮影された胸部CTにて，甲状腺左葉外側に石灰化を伴う腫瘤を認めた。神経原性腫瘍との鑑別を要するため，精査加療目的で当院耳鼻咽喉・頭頸部外科紹介となった。触診では明らかな腫瘤は触知されず，圧痛や熱感も認めなかった。喉頭ファイバーで口腔，咽喉頭に異常所見は認めなかった。

【超音波検査所見】

Y+1月に超音波検査を施行した。左総頸動脈外側，内頸静脈背側に内部不均質な腫瘤を認めた。内部輝度は脂肪と同程度で，内部に嚢胞や点状高エコー，粗大石灰化を認めた。部位や性状から異所性胸腺を疑い，同部位から穿刺吸引細胞診を施行した。

【病理検査所見と経過】

穿刺吸引細胞診では血球成分のみで上皮成分は採取されなかったが，胸腺組織の細胞診として矛盾ないと判断，追加で施行したMRIでも異所性胸腺に矛盾ない結果であったため，まずは経過観察となった。しかし，経過観察中に疼痛が出現し，Y+4月撮影したCTにてわずかに増大傾向を認めた。再度穿刺吸引細胞診を施行したが，同様の結果であったため，針生検も施行し異所性胸腺の結果であった。

この間も疼痛は持続し，胸腺由来の腫瘍性病変の可能性も否定できず，組織診断目的に手術の方針となった。

【考察】

胸腺は超音波検査で特徴的な所見を呈するため，超音波像に関する知識があれば異所性胸腺を疑うことが可能である。異所性胸腺は乳幼児と40歳以上の成人にピークがあるとされる。本症例は疼痛と腫瘤の増大傾向があったことから手術の方針となったが，特に乳幼児の症例では，超音波検査で非侵襲的に異所性胸腺と診断できれば，不必要な手術を防ぐことにつながると考えられた。

日本乳腺甲状腺超音波医学会第3回春季大会

協賛企業一覧

開催にあたり、下記の皆様より多大なるご協力を賜りました。
ここに深甚なる感謝の意を表します。

日本乳腺甲状腺超音波医学会第3回春季大会
大会長 明石 定子

アツヴィ合同会社 アラガン・エステティクス

エグザクトサイエンス株式会社

キヤノンメディカルシステムズ株式会社

ギリアド・サイエンシズ株式会社

富士フイルムメディカル株式会社

(五十音順)

共同企画

【一般ポスター】乳腺

乳腺-001~005



乳腺-P001

超音波検診で発見された同時性片側3多発乳癌症例

○櫻井健一^{1,2,3,4}, 鈴木周平^{1,2,3,4}, 平野智寛^{1,3,4}, 安達慶太^{1,3,4}, 窪田仁美^{1,2,4}, 長江順子¹, 坂本彩香¹, 藤崎 滋^{1,2}, 小野寿子^{1,4}, 辻 泰喜⁴

¹日本歯科大学附属病院乳腺内分泌外科, ²医療法人社団藤崎病院外科,
³JCHO東京新宿メディカルセンター乳腺外科, ⁴川口パークタワークリニック健診科

【はじめに】

最近の乳癌検診・健診の普及により、本邦において発見される乳癌症例は増加してきた。今回われわれは検診マンモグラフィで石灰化を指摘され、2次検診時の超音波検査で、同時に発見された片側3多発乳癌を経験したので報告する。

【症例】

症例は86歳、女性。任意型検診のマンモグラフィ検査で右乳房に集簇性石灰化を指摘され、当科を紹介・受診した。超音波検査を施行したところ、右乳房A区域に直径21ミリ、14ミリ、10ミリの不整形腫瘍3個を認めた。Doppler modeでは3つの腫瘍ともに内部に豊富な血流信号を認めた。針生検を施行したところ、すべて浸潤性乳管癌と診断された。全身検索の結果、明らかな遠隔転移を認めなかった。右胸筋温存乳房切除術＋センチネルリンパ節生検術を施行。病理組織診断は腫瘍1：浸潤性乳管癌、腫瘍径21ミリ、ER陽性、PgR

陽性、HER-2(2+)、Ki-67:8.2%。腫瘍2：浸潤性乳管癌、腫瘍径7ミリ、ER陽性、PgR陽性、HER-2(1+)、Ki-67:2.8%。腫瘍3：非浸潤性乳管癌、乳管内進展10ミリ、ER陽性、PgR陽性、HER-2(2+)、Ki-67:11.6%。3つの腫瘍に病理学的に連続性は認めなかった。リンパ節転移も認めなかった。T2N0M=StageIIAと診断された。術後は内分泌療法のみで経過を観察しているが、術後1年の現在、明らかな再発・転移を認めていない。

【結語】

本邦では高齢になるほど乳癌に対する対策型検診・任意型健診の受診率が低下することが知られている。高齢になっても健診で発見される乳癌もあるため、他疾患の有無や程度、認知機能の有無などを考慮した上で、なるべく検診・健診に行くようにすべきものと考えられた。

乳腺-P002

早期乳癌の検出におけるマンモグラフィと超音波検査併用の重要性

○平松秀子¹, 横江隆道², 永山愛子², 関 朋子², 高橋麻衣子², 高山 伸³, 木下貴之⁴, 五月女恵一⁵, 林田 哲²

¹平松レディースクリニック放射線科, 乳腺科, ²慶應義塾大学医学部乳腺外科乳腺外科, ³国立がん研究センター中央病院乳腺外科,
⁴国立病院機構東京医療センター乳腺外科, ⁵北里研究所病院乳腺外科

日本人を含む東洋人女性では、乳腺組織の多い高濃度乳房や不均一高濃度乳房が多いことが知られている。実際に日常診療の場で、これらの症例でマンモグラフィ陰性乳癌の経験が報告されており、現在区や市町村の検診ではマンモグラフィが主体である中、将来の乳癌検診の方向性については議論の余地があると思われる。

今回、当院において2005年から2025年までに組織学的に乳癌と診断された520例(年齢27歳から84歳)を対象として検討した。マンモグラフィと超音波の両方で所見が見られたものは58%、超音波のみで所見が見られたものは33%であった。また、マンモグラフィのみで所見が見られたものは9%で、石灰化で検出された非浸潤性乳管癌(DCIS)やDCISに微小

浸潤を伴うものが多かった。乳腺組織の退縮した乳房においては、マンモグラフィは小さな乳癌や微細な所見の検出にも優れている。乳腺組織の多い高濃度乳房、不均一高濃度乳房では、超音波検査のみで小腫瘍や石灰化を伴わないDCISが多く経験された。その結果、特に若年者における乳癌検診では、超音波検査の併用が精度向上に有用と考えられた。一方、特徴的な石灰化を有するDCISの症例においては、乳腺組織の多い若年者においてもマンモグラフィが有用であった。乳腺組織の多い日本人女性における様々な所見を呈する乳癌症例を有効に検出、診断するためには、マンモグラフィと超音波検査の併用が必要と考えられる。

乳腺-P003

乳癌術後に超音波検診で発見された乳腺粘液癌症例

○櫻井健一^{1, 2, 3, 4}, 鈴木周平^{1, 2, 3, 4}, 平野智寛^{1, 3, 4}, 安達慶太^{1, 3, 4}, 窪田仁美^{1, 2, 4}, 長江順子¹, 坂本彩香¹, 藤崎 滋^{1, 2}, 小野寿子^{1, 4}, 辻 泰喜⁴

¹ 日本歯科大学附属病院乳腺内分泌外科, ² 医療法人社団藤崎病院外科, ³ JCHO東京新宿メディカルセンター乳腺外科,

⁴ 川口パークタワークリニック健診科

【はじめに】

近年の医療の進歩により、乳癌の予後は向上しつつある。それに伴って、乳癌術後経過観察中に検診・健診で発見される異時性乳癌の発生症例も増加している。現在のところ、乳癌術後の経過観察には1年に1回のマンモグラフィ検査のみが推奨されている。われわれは術後8年6ヶ月後に対側乳房に発症し、任意型検診の超音波検査で発見された異時性乳癌症例を経験したので報告する。

【症例】

症例は72歳、女性。63歳時に右乳癌の診断でBp+Axを施行されている。病理組織診断は腫瘍径3.5cm、硬癌、切除断端陰性、ER陰性、PgR陰性、HER-2陰性。術後補助化学療法と放射線治療を受けた後、5年間にわたり手術をした施設で定期的に経過を観察されていた。その後、自分の

判断で任意型検診を受けていた。術後8年6ヶ月の健診でマンモグラフィでは描出されなかったが、超音波検査で対側乳房B領域に直径5mmの腫瘍性病変が描出された。針生検ではmucinous material, intermediateと診断された。確定診断のため、外科的生検を施行したところ、粘液癌、腫瘍径5mm、切除断端陰性、ER陽性、PgR陽性、HER-2陰性、Ki-67:7%と診断された。浸潤癌であったため腋窩リンパ節のサンプリング術を施行したところリンパ節転移は認めなかった(T1N0M0=Stage I)。

【結語】

乳癌罹患歴陽性症例は異時性対側乳癌の発症率が高い事が知られている。乳癌の予後向上に伴って、今後このような症例の増加が予想される。早期発見には、定期的なスクリーニングが有用である可能性が示唆された。

乳腺-P004

乳癌との鑑別を要したIgG4関連乳腺炎の1例

○宮田真未¹, 木川雄一郎¹, 竹内綾花¹, 遠藤香代子¹, 高田正泰²

¹ 関西医科大学総合医療センター乳腺外科, ² 関西医科大学附属病院乳腺外科

【背景】

IgG4関連疾患は、全身のさまざまな臓器に腫瘤形成性病変や臓器腫大を呈し、血清IgG4高値およびIgG4陽性形質細胞浸潤を特徴とする慢性炎症性疾患である。膵臓、涙腺・唾液腺、後腹膜など多臓器での発症が知られているが、乳腺に生じるIgG4関連乳腺炎は比較的稀であり、その画像所見は乳癌と類似することが多いため、臨床上しばしば鑑別に苦慮する。今回、検診の乳腺超音波検査を契機に発見されたIgG4関連乳腺炎の1例を経験したので、文献的考察を加えて報告する。

【症例】

61歳女性。乳癌検診の乳腺超音波検査で異常所見を指摘され、精査目的で当院を受診した。マンモグラフィでは左M領域に局所的非対称性陰影を認めた。乳腺超音波検査では左乳房A区域に29mm大の境界明瞭粗造で内部不均一な不

整形低エコー腫瘤を認め、内部に血流シグナルを伴っていた。さらに近傍に15mm大の同様の腫瘤が存在した。乳癌を疑い針生検を施行したところ、びまん性線維化とリンパ球集簇がみられ、IgG4陽性形質細胞が10/HPFを超えていた。血清IgG4値は基準範囲内であり、診断基準を満たしていないが、画像所見・組織学的所見からIgG4関連疾患疑診群と診断した。造影CTやMRIを含む全身検査では他臓器病変を認めず、左乳房に限局したIgG4関連乳腺炎と判断した。無治療で経過観察を行っているが、現在まで腫瘤の増大や症状の進行は認めていない。

【結語】

IgG4関連乳腺炎は、画像上、乳癌との類似した所見を呈する疾患である。組織学的に形質細胞浸潤などを認めた場合には、IgG4関連乳腺炎も鑑別にあげ、IgG4免疫染色や血清学的検査を含めた総合的評価を行うことが重要である。

乳腺-P005

BRCA2陽性乳癌4例における超音波所見の検討

○安達慶太^{1, 2}, 長江順子¹, 窪田仁美^{1, 2}, 鈴木周平^{1, 2}, 平野智寛^{1, 2}, 新留友美¹, 小野寿子^{1, 2}, 辻 泰喜², 櫻井健一^{1, 2}

¹ 日本歯科大学附属病院乳腺内分泌外科, ² 川口パークタワークリニック健診科

【目的】

BRCA2 遺伝子変異陽性乳癌は、BRCA1 陽性乳癌と比較して luminal type の占める割合が高く、多彩な超音波像を呈し得ることが報告されている。BRCA1 陽性乳癌では triple negative の頻度が高く、境界明瞭な圧排型の像を示すことが多いとされる一方、BRCA2 乳癌の超音波像については一定の傾向が明確でなく、体系的な整理が十分とはいえない。当院で診断した BRCA2 陽性乳癌 4 例の超音波所見を検討し、その特徴を明らかにすることを目的とした。

【対象および方法】

2020 年から 2025 年に当院で診断した BRCA2 陽性乳癌 4 例を対象とした。腫瘍性病変の形状、境界、内部エコー、後方エコー、随伴所見、発育形態（圧排型・乳管型・浸潤型）、カラードブラ法によるバスキュラリティ、エラストグラフィによる歪みを評価した。非腫瘍性病変に対しては亜分類および性状を評価した。また、病理組織学的所見における腫瘍の組織学的分類やサブタイプと比較し、検討した。

【結果】

年齢 31 から 51 歳、腫瘍径は 11 から 23mm（平均 16mm）であった。腫瘍性病変では全例とも境界が不明瞭で、形状は不整形であった。非腫瘍性病変として低エコー域が描出された症例を 2 例認め、1 例は斑状、1 例は地図状の分布を呈した。内部エコーは全例不均一で、点状高エコーは 3 例に認めた。後方エコーは増強 3 例、不変 1 例であった。発

育形態は、腫瘍性病変では 2 例とも浸潤型を示し、非腫瘍性病変ではいずれも乳管型であった。圧排型の形態は認めなかった。血流シグナルは全例で認め、エラストグラフィでは全例がスコア 4 であった。病理組織学的診断では浸潤性乳管癌（硬性型）が 2 例、非浸潤性乳管癌（DCIS）が 2 例であった。サブタイプは luminal A 2 例、luminal B 2 例で、Ki-67 は 3 から 45%（平均 25%）であった。リンパ節転移は 1 例に認めた。

【考察】

BRCA2 陽性乳癌 4 例の検討では、腫瘍性病変では境界不明瞭で不整形を呈し、非腫瘍性病変では低エコー域として描出された。内部エコーは不均一、点状高エコーや後方エコー増強を主体とした像が特徴であった。発育形態は浸潤型と乳管型が各 2 例で、乳管型の 2 例はいずれも低エコー域を呈し、そのうち 1 例は著明な乳管内進展を認めた。浸潤癌と DCIS が混在する症例構成であったが、いずれの病変も BRCA1 陽性乳癌に特徴的とされる境界明瞭な圧排型の像は示さず、腫瘍と非腫瘍性病変、双方の描出がみられた。サブタイプは全例 luminal type で、浸潤性乳管癌（硬性型）を含む組織型や腫瘍生物学的背景が超音波所見に影響した可能性が考えられる。

BRCA2 陽性乳癌では超音波像が多様化する傾向があり、診断にあたっては腫瘍性病変のみならず非腫瘍性病変にも留意する必要がある。さらなる症例の蓄積と検討が求められる。

共同企画

【一般ポスター】甲状腺・頭頸部

甲頭-P001~006

甲頭-P001

甲状腺結節の早期リスク層別化におけるAI支援診断の応用

○陳 冠宏, 劉 綺霞, 郭 禹廷, 黃 美蘭

Chi Mei Medical CenterRadiology

【Background】

Thyroid nodules are common in clinical practice, and accurate early risk stratification is essential for identifying malignancies while avoiding unnecessary diagnostic procedures. Artificial intelligence (AI) – assisted diagnostic tools, when integrated with standardized systems such as TI-RADS, have the potential to enhance the accuracy and consistency of thyroid nodule evaluation.

【Objective】

This study aimed to evaluate the clinical utility and diagnostic performance of the AI-assisted model integrated into the Samsung ultrasonography system for malignancy risk assessment of thyroid nodules. Specifically, we analyzed the correlation between AI-generated risk scores and final histopathological findings.

【Methods】

A total of 1483 patients with thyroid nodules were evaluated using the Samsung ultrasonography system equipped with an AI-assisted diagnostic module. The system incorporates TI-RADS categorization to generate risk indices and guide decisions regarding further diagnostic examinations. Fine-needle aspiration cytology (FNAC) was performed in 796 patients based on AI-generated

recommendations or clinical indications. AI-derived risk classifications were compared with final cytological or histopathological diagnoses. Statistical analyses were applied to assess concordance between AI predictions and pathology results.

【Results】

The AI-assisted model demonstrated a 96% concordance rate with histopathological outcomes in identifying high-risk nodules. AI-generated TI-RADS-based risk scores showed a strong correlation with final diagnostic results. These findings support the model's high reliability and diagnostic accuracy in distinguishing benign from malignant thyroid nodules.

【Conclusion】

Integration of TI-RADS with AI-assisted diagnostic capabilities within the Samsung ultrasonography system provides a highly accurate and clinically valuable tool for early risk stratification of thyroid nodules.

With a concordance rate of 96% relative to pathology results, this system shows substantial potential as a reliable adjunct for guiding clinical decision-making and improving diagnostic efficiency in thyroid nodule management.

99-甲頭-P002

甲状腺内メトトレキサート関連リンパ増殖性疾患の発症過程を超音波検査でとらえた1例

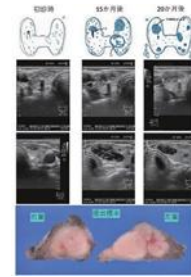
○宇留野隆¹, 宇留野さくら¹, 占部秀典², 田中彩菜¹, 間瀬紗世¹, 渡辺佑美¹, 石田麻奈¹, 今村幸子¹, 尾藤仁美¹¹ お茶の水甲状腺クリニック, ² 三井記念病院病理診断部

当院初診時 64 歳女性. 30 年前発症の関節リウマチに対しメトトレキサート (MTX) 内服. 14 年前より原因不明の乳び

胸水, 10 年前から乳び腹水出現し, 穿刺排液を繰り返してきた. 2 年前に PET-CT で慢性甲状腺炎指摘され, 甲状腺

機能低下症に対して甲状腺ホルモン補充療法を他院にて開始している。当院初診時超音波検査では、橋本病の慢性炎症像で斑状低エコー領域が両葉散在し、右葉は 5mm 以下、左葉に最大径 1.8cm であった。1 年後左葉は 2.2cm、1 年半後左葉は縮小、消退傾向であったが、右葉に 1.6cm の腫瘤像出現。悪性リンパ腫発症を疑い穿刺吸引細胞診を実施。悪性リンパ腫（リンパ形質細胞性）を否定出来ない細胞所見。原因不明の胸腹水貯留 などの原疾患の可能性、蛋白分画で Beta 領域にピークも認め、悪性リンパ腫、plasmacytoma を念頭に、診断的治療として甲状腺全摘を実施。病理組織診断は MALT (MTX 関連 LPD)。フローサイトメトリーでは軽

度の軽鎖制限、IGH 遺伝子 (PCR 法) に再構成を認めた。術後は MTX 中止。腹水は減少し、低 Alb 血症は改善傾向である。



甲頭-P003

若年性再発高リスク甲状腺濾胞癌の一例 ～血管浸潤と超音波血流所見の検討～

○平野智寛^{1,2}, 窪田仁美¹, 安達慶太¹, 鈴木周平¹, 櫻井健一¹, 新留友美², 辻 泰喜³, 小野寿子³

¹ 日本歯科大学附属病院乳腺内分泌外科, ² 日本歯科大学附属病院臨床検査部門, ³ 医療法人社団令成会川口パークタワークリニック健診部

【目的】

被包性血管浸潤型濾胞癌では被膜内血管への腫瘍浸潤が診断の決め手となるが、術前超音波検査での血管浸潤の検出は困難とされている。今回、術前画像検査で良性所見を呈したにもかかわらず多数の血管浸潤を伴う濾胞癌であった症例を経験した。超音波血流所見と病理学的血管浸潤所見を対比し、術前診断の手がかりとなりうる所見について検討した。

【症例】

20 代男性。人間ドックの頸部触診で右甲状腺腫瘤を指摘され当科紹介となった。自覚症状はなく、甲状腺機能を含む血液検査に異常を認めなかった。

【超音波所見】

甲状腺右葉に 42 × 34 × 23mm の充実性腫瘤を認めた。B-mode では辺縁平滑で整った低エコー帯を全周性に伴い、形状不整や微細高エコーといった悪性を示唆する所見は認めなかった。カラードプラでは腫瘤辺縁に沿った豊富な血流に加え、腫瘤内部にも散在性の血流シグナルを認めた。

【他の画像所見・細胞診】

造影 CT では腫瘤は辺縁平滑で周囲への浸潤やリンパ節腫大を認めなかった。MRI では T2 脂肪抑制画像で腫瘤内部に軽度高信号を示す箇所を散在を認めた。穿刺吸引細胞診では濾胞性腫瘍疑いであった。

【手術・病理所見】

甲状腺右葉切除術を施行した。病理組織学的検査ではほぼ腫瘍全体が被包性血管浸潤型濾胞癌であり、線維性被膜内に

10 箇所程度の血管浸潤を認めた。浸潤部位では被膜内血管の拡張を伴っていた。

最終診断は pT3a, stage I で再発高リスクであった。

【考察】

濾胞性腫瘍の超音波血流評価において、従来、血流分布パターンは良悪性鑑別に有用でないと言われてきた。しかし近年、文献では①濾胞癌では辺縁と内部の両方に血流を認める mixed vascularization が有意に多い②被膜浸潤部位に豊富な血流シグナルを認める場合は濾胞癌を強く示唆する③メタアナリシスにおいて tumor protrusion や血流パターンが濾胞癌の鑑別に有用な所見である④ protrusion sign や central hypervascularity を含む複数の超音波所見を組み合わせた予測モデルが AUC 0.948 と高い診断能を示す、など有用と思われる所見が報告されている。

本症例を振り返ると、B-mode 所見は良性を示唆していたが、カラードプラでは辺縁のみならず内部にも豊富な血流を認めていた。病理所見では血管浸潤部位に被膜内血管の拡張を伴っており、術前の豊富な血流所見がこの拡張血管を反映していた可能性や、MRI T2 脂肪抑制画像での散在性高信号も拡張血管や周囲の微小変化など血管浸潤を示唆する所見であった可能性が考えられた。反省点として画像検査をより丁寧に総合的に解析し超音波再検および適切なモードやパラメータ解析を追加することで悪性の可能性を引き出した可能性があったと考えられた。

【結語】

多数の血管浸潤を伴う若年者の被包性濾胞癌を経験した。超

音波血流所見および MRI 所見と病理学的血管浸潤所見の対比から、被膜に沿った豊富な血流や T2 高信号域が重なる部

位は血管浸潤を示唆する間接所見となりうる可能性が示唆された。

甲頭-P004

高齢原発性副甲状腺機能亢進症患者での超音波検査による局在診断とその後の治療選択

○藤澤 諭, 山岡主知, 石井貴大, 伊藤慶彦, 寺坂友博, 越智可奈子, 稲垣兼一, 和田 淳
岡山大学病院腎臓・糖尿病・内分泌内科 / 内分泌センター

【目的】

原発性副甲状腺機能亢進症 (PHPT) は続発性骨粗鬆症の原因の 1 つである。高頻度で骨粗鬆症を合併する高齢 PHPT 患者においても副甲状腺摘出術 (PTx) が推奨されるものの、事前の局在診断が治療方針に大きな影響を与える。そのため、高齢 PHPT 患者において超音波検査での局在診断とその後の治療方針・治療効果について単施設での検討を行った。

【方法】

2014 年 7 月から 2025 年 3 月の間に、岡山大学病院腎臓・糖尿病・内分泌内科 / 内分泌センターで PHPT と診断され局在診断の検査を受けた 65 歳以上の患者を対象とした。2 人以上の内分泌内科専門医が施行した超音波検査・^{99m}Tc-MIBI SPECT/CT 検査における局在診断の結果とその後の治療方針について記述した。PTx を受けていない症例についてはその主たる理由を電子カルテの記載から抽出し分類した。また治療前後の骨密度を測定した症例について、治療方針による治療前後の骨密度の変化量を検討した。

【結果】

研究対象者は 101 例であり、PTx は 59 例に実施された。超音波検査で局在またはその疑いを指摘できたのは 76 例 (75%) であり、超音波検査単独では局在不明瞭が 25 例 (25%) であった。また超音波検査と ^{99m}Tc-MIBI SPECT/CT の局在診断の一致度は $\kappa = 0.72$ (95%信頼区間 : 0.62 to 0.81) であった。超音波検査で局在またはその疑いを指摘できた症例の中で PTx を受けたのは

76 例中 57 例 (75%) であり、PTx を受けなかった 19 例の理由は、手術を希望しない (10 例)・併存疾患のため (5 例)・他の検査法と局在診断が一致しない (4 例) といった内容であった。超音波検査単独では局在不明瞭であった症例の中で PTx を受けたのは 25 例中 2 例 (8%) であり、PTx を受けなかった 23 例の理由は、手術を希望しない (8 例)・併存疾患のため (1 例)・局在が不明 (12 例)・手術適応を満たさない軽症 (2 例) といった内容であった。また骨粗鬆症を合併して治療前後の骨密度変化を測定した症例の検討では、PTx を受けた 31 例では YAM 値の平均変化量は腰椎 : 6.2%, 大腿骨頸部 : 4.9%, T スコアの平均変化量は腰椎 : 0.48, 大腿骨頸部 : 0.30 であり、PTx を受けていない 9 例の平均変化量 (腰椎 YAM 値 : 1.8%, 大腿骨頸部 YAM 値 : 0.7%, 腰椎 T スコア : 0.13, 大腿骨頸部 T スコア : -0.04) と比較して、PTx は治療後の骨密度を改善した。

【考察】

今回の検討では超音波検査で局在を指摘できなかった症例のほとんどは PTx を受けていなかった。また今回の結果は、高齢 PHPT 患者においても PTx による骨密度の改善が期待できることを示した。高齢者医療においては高齢者の多病と多様性を考慮した治療方針の策定が重要になるが、この判断のためには比較的侵襲の少ない超音波検査による適切な局在診断が重要である。

甲頭-P005

メトトレキサート 薬中に増大を認めた下顎部リンパ増殖性疾患の1例

吉田寿子¹, 古川 勝¹, 松崎美緒¹, 楠原健一¹, 坂元 肇¹, 松本 悠², 松原 修³¹平塚共済病院臨床検査科, ²平塚共済病院耳鼻咽喉科, ³平塚共済病院病理診断科

【はじめに】

メトトレキサート関連リンパ増殖性疾患 (MTX-LPD) は関節リウマチの治療薬であるメトトレキサート (MTX) の服用に関連して発生するリンパ増殖性疾患 (LPD) で, MTX 休薬のみで約半数~ 2/3 は自然消退するといわれているが, その特徴や病態は未解明な部分が多い。

超音波検査は表在リンパ節腫脹の診断に有用で悪性リンパ腫 (ML) と同様の像を呈する事が知られている。今回, 頭頸部超音波検査にて描出され, 休薬中に増大を認めた MTX-LPD の症例を経験した。WHO 分類第 4 版で MTX-LPD という名称は, その他の医原性免疫不全関連リンパ増殖性疾患 (OIIA-LPD または OI-LPD) に変更されたが, 本稿では日常診療で多く使われている MTX-LPD をもちいて報告する。

【症例】

70 代女性, 関節リウマチの治療に MTX を 20 年服用中で, シェーグレン症候群も罹患していた。経過観察中に右顎下部のしこりを自覚し, シェーグレン症候群による右顎下腺の腫大が疑われた。

超音波検査では右顎下腺や舌下腺, 顎下骨に明らかな異常所見は無く, 右顎下骨と接する不均質な低エコー腫瘍を認めた。その大きさは 20 × 19mm であり, 形状不整, 境界明瞭, 内部に豊富な血流信号を認めた。B モードで明らかなリンパ節門は見られなかったが, ドブラ法にてリンパ節門を反映したような血流

信号を描出したため, 右下顎部リンパ節由来の病変も考慮し ML を含めた悪性腫瘍を疑った。

同部位に対して施行した穿刺吸引細胞診では, Class IV ML の疑いであり, 病歴から MTX-LPD の発症を疑い 2 週間の休薬となったが, 休薬 1 週間で同部位の増大を自覚したため, 生検の方針となった。術前の超音波検査では同部位腫瘍の大きさは 30 × 26mm と増大していた。造影 CT 検査で右顎下骨外側に 30mm 大の腫瘍を認め, 腫瘍全体に均一の造影効果が見られた。局所麻酔下にリンパ節生検を施行し病理組織診断は, びまん性大細胞型 B 細胞リンパ腫 (DLBCL) と診断された。術後施行した PET/CT では顎下部腫瘍のみの I 期であった。

【考察・結語】

今回の症例は, 超音波検査等と併せ臨床経過から MTX-LPD の発症が疑われ, 病理組織診断の結果により MTX-LPD (DLBCL 型) の診断に至った。

MTX-LPD は ML と同様の超音波像を呈するとされており, 合致していたが, いわゆる DLBCL に特徴的な像とは言いがたく, ML を含めた悪性腫瘍の可能性を示唆するにとどめた。

MTX-LPD は MTX の休薬で自然消退することが多いが, 病理組織型により消退速度は異なる。早期発見と休薬中の経過観察のためにも超音波検査は有用である。

甲頭-P006

耳鼻咽喉科開業医における超音波検査の有用性: 腫瘍性病変以外において

○坂倉浩一

頭頸部免疫栄養研究所ぐんま耳鼻咽喉科クリニック摂食嚥下地域医療センター

【はじめに】

超音波検査は病院耳鼻咽喉科では, 主に腫瘍性病変に対してよく使われており, 日本甲状腺学会認定専門施設である当院でも, 甲状腺その他頭頸部腫瘍への FNA を多く施行している。しかし耳鼻咽喉科開業医の多忙で限られた時間内でも, 腫瘍性病変以外の疾患で超音波検査が有用である例が少なくないので, 紹介する。

【鼻骨骨折】

X-p., 単純 CT, 3D 再構築 CT と比較しても, 超音波検査は鼻骨骨折のスクリーニングや病態把握に非常に有用である。特に転倒しやすい小児の顔面外傷症例は多いが, 開業医にとって未就学児の CT はハードルが高く, その点超音波検査は小児にも非侵襲的で, 短時間で細部まで評価できるのは大きなメリットである。また成人の外来での整復前後を, その場で比較できる。

【嚥下エコー】

嚥下エコーにはまだまだ克服せねばならない課題が多い。しかし喉頭上筋群の筋肉量の評価は超音波検査でしかできず、それは他のモダリティにはないメリットである。食道憩室を診断できた症例を提示する。

【耳下腺炎】

小児の耳下腺腫脹は、流行性耳下腺炎（出席停止を指示）と反復性耳下腺炎（出席停止は不要）との鑑別が重要である。超音波検査にてその場で診断可能である。

【びまん性甲状腺腫大】

バセドウ病・橋本病・亜急性甲状腺炎、どれも典型的な所見でおおよその鑑別が可能である（もちろん血液検査で最終診断）。

【結語】

病院耳鼻咽喉科とは違い、耳鼻咽喉科開業医ならではの超音波検査の用途を紹介した。特に小児の顔面外傷はたらい回しになることが多く、すぐに鼻骨骨折の診断ができることは、患者さんの大きな利益となる。

一般社団法人 日本乳腺甲状腺超音波医学会

理事長

明石 定子（東京女子医科大学）

副理事長

北川 亘（伊藤病院） 渡邊 隆紀（仙台医療センター）

理事／事務局長

久保田一徳（獨協医科大学埼玉医療センター）

理事／事務局長補佐

三塚 幸夫（東邦大学医療センター大森病院）

理事／財務委員長

尾本きよか（自治医科大学附属さいたま医療センター）

理事

何森亜由美（高松平和病院） 柏倉 由実（済生会松阪総合病院）
亀井桂太郎（日本赤十字社 愛知医療センター 名古屋第二病院）
國井 葉（昭和医科大学横浜市北部病院） 島 宏彰（札幌医科大学）
志村 浩己（福島県立医科大学） 白岩 美咲（独立行政法人国立病院機構 姫路医療センター）
中島 一毅（川崎医科大学） 檜垣 直幸（野口病院）
福島 光浩（昭和医科大学横浜市北部病院） 福原 隆宏（自治医科大学）

監事

奥野 敏隆（神戸市立西神戸医療センター） 林田 直美（長崎大学原爆後障害医療研究所）

書記

木村 芙英（第二川崎幸クリニック） 中野 賢英（昭和医科大学横浜市北部病院）

名誉理事長

植野 映 貴田岡 正史 椎名 毅 鈴木 眞一 中村 清吾* 矢形 寛*

名誉会員

位藤 俊一 遠藤登喜子 小野 稔 霞 富士雄 久保田光博 小西 豊
高田 悦雄 竹原 靖明* 谷口 信行 玉木 康博 東野英利子 平井都始子
福成 信博 藤本 泰久 古川 政樹 古川まどか 宮川めぐみ 村上 司
森久保 寛 横井 浩* 和賀井敏夫* 渡邊 良二

顧問

角田 博子

* 物故者

日本乳腺甲状腺超音波医学会第3回春季大会

大会長 明石 定子

乳腺領域委員長：明石 定子（東京女子医科大学 外科学講座 乳腺外科学分野）

委員：亀井 桂太郎（日本赤十字社愛知医療センター名古屋第二病院 乳腺外科）

植松 孝悦（静岡がんセンター 乳腺画像診断科）

三塚 幸夫（東邦大学医療センター大森病院 臨床生理機能検査部）

渡辺 恵美（三河乳がんクリニック）

青山 圭（東京女子医科大学）

甲状腺領域委員長：志村 浩己（福島県立医科大学 医学部 臨床検査医学講座）

委員：福島 光浩（昭和医科大学横浜市北部病院 甲状腺センター）

北川 亘（伊藤病院 外科）

進藤 久和（医療法人福甲会やました甲状腺病院 外科）

伊澤 正一郎（鳥取大学医学部附属病院 医学部 循環器・内分泌代謝内科学）

宮本 智子（隈病院 臨床検査科）

檜垣 直幸（野口病院 内科）

頭頸部領域委員長：福原 隆宏（自治医科大学耳鼻咽喉科学）

委員：下出 祐造（公立穴水総合病院 耳鼻咽喉科）

富岡 利文（国立がん研究センター東病院 頭頸部外科）

橋本 香里（独立行政法人国立病院機構 四国がんセンター 頭頸科甲状腺腫瘍科）（JABTS 非会員）

堂西 亮平（鳥取大学 医学部 感覚運動医学講座 耳鼻咽喉・頭頸部外科学分野）

吉田 真夏（聖隷横浜病院）

松田 枝里子（鳥取大学医学部附属病院 耳鼻咽喉・頭頸部外科）

乳腺甲状腺超音波医学 第15巻第2号

Journal of Breast and Thyroid Sonology

令和8年（2026年）5月1日発行

編集 日本乳腺甲状腺超音波医学会事務局

発行人 日本乳腺甲状腺超音波医学会理事長 明石定子

事務局 獨協医科大学埼玉医療センター 放射線科内

〒343-8555 埼玉県越谷市南越谷 2-1-50

一般社団法人 日本乳腺甲状腺超音波医学会

E-mail : office@jabts.

日本乳腺甲状腺超音波医学会 第3回春季大会

ランチョンセミナー4

個別化乳がん検診の現在地

— 最新テクノロジーで挑むこれからの検査 —

日時

2026年5月29日 | 金 | 12:00 – 13:00

会場

東京国際フォーラム ホール棟7階
第6会場 (ホールD7)

座長

植松 孝悦 先生

静岡県立がんセンター 乳腺画像診断科

演者

尾羽根 範員 先生

住友病院 臨床検査科・超音波センター

「明日から使えるテクニック、進化するテクノロジー」

何森 亜由美 先生

高松平和病院 乳腺外科

「GTC評価の臨床的意義を読み解く

～PPFP*とAnatomical Scanning～」


*PPFPはAplioの画像処理技術Precision Plus Dine Processing modeの略称です。

共催

日本乳腺甲状腺超音波医学会 第3回春季大会

(日本超音波医学会 第99回学術集会)

キヤノンメディカルシステムズ株式会社



日本乳腺甲状腺超音波医学会
第3回春季大会共催セミナー
ランチョンセミナー8

患者さんの希望をつなぐ乳癌診療を目指して ～Evidence と Experience からトロデルビの適正使用を考える～

日程 2026年 5月 30日 (土)

時間 12:00～13:00

会場 東京国際フォーラム
第6会場 ホール棟7F ホールD7

座長

明石 定子 先生

東京女子医科大学 外科学講座
乳腺外科学分野 教授・基幹分野長

演者

恵美 純子 先生

広島市立北部医療センター安佐市民病院
乳腺外科 主任部長

トロデルビの効能又は効果

○化学療法歴のあるホルモン受容体陰性かつHER2陰性の手術不能又は再発乳癌

○化学療法歴のあるホルモン受容体陽性かつHER2陰性の手術不能又は再発乳癌

日本乳腺甲状腺超音波医学会 第3回春季大会 ランチョンセミナー 9
(日本超音波医学会第99回学術集会)

見えているのに視ていない？

—乳房構成と病態把握を支える高画質の深化—



日時 2026年5月30日(土) 12:00 ~ 13:00

会場 第7会場 / 東京国際フォーラム ホール棟5階「ホール D5」

座長 **角田 博子 先生**
聖路加国際病院 放射線科

演者 **木村 芙英先生**
第二川崎幸クリニック 乳腺外科 部長

日本乳腺甲状腺超音波医学会 第3回春季大会

会期：2026年5月29日(金) ~ 5月31日(日)

会場：東京国際フォーラム (東京都千代田区)

会長：明石 定子 先生 (東京女子医科大学 乳腺外科 教授)

H P : 【JABTS】 <https://jabts.jp/>

【JSUM】 <https://uw2026.umin.jp/>

本ランチョンセミナーは **整理券制** となります。

【配布場所・時間】

場所：東京国際フォーラム ホールC 2F ロビー
配布時間：5月30日(土) 8:00~

* 整理券は数に限りがありますので、
無くなり次第配布終了となります。
* 整理券はセミナー開始時間に無効となります。

【学会HP】



日本乳腺甲状腺超音波医学会 第3回春季大会 アフタヌーンセミナー

日時 2026年5月29日（金） 14:45~15:45

会場 第6会場（東京国際フォーラム ホール棟7F ホールD7）

テーマ

ブレスト・インプラント破損診断 —超音波とMRIによるアプローチ—

座長

明石 定子 先生

東京女子医科大学 外科学講座 乳腺外科学分野 教授・基幹分野長

坂井 威彦 先生

公益財団法人がん研究会 がん研有明病院 乳腺センター 乳腺外科 副部長

演者

『超音波検査によるブレスト・インプラントの破損診断』

加藤 千絵子 先生

公益財団法人がん研究会 がん研有明病院 超音波検査部

『MRIによるブレスト・インプラントの破損診断』

印牧 義英 先生

聖マリアンナ医科大学附属研究所

ブレスト&イメージング先端医療センター附属クリニック

放射線科 医長

本会のアフタヌーンセミナーのチケット配布ございません。詳細は学術集会HPにてご確認ください。

共催：日本乳腺甲状腺超音波医学会 第3回春季大会/アツヴィ合同会社 アラガン・エステティクス

日本乳腺甲状腺超音波医学会
第3回春季大会

アフタヌーンセミナー

オンコタイプDXを用いた
HR陽性HER2陰性乳癌の個別化医療

日時

2026年 5月 30日(土) 14:15-15:05

会場

東京国際フォーラム 第6会場 (ホール棟7F ホールD7)
〒100-0005 東京都千代田区丸の内 3-5-1

本セミナーの
整理券配布は
ございません

座長

千葉大学大学院医学研究院 臓器制御外科学 助教
榊原 淳太 先生

演者

東京女子医科大学 腫瘍内科 准教授
小野 麻紀子先生

共催

日本乳腺甲状腺超音波医学会 第3回春季大会
エグザクトサイエンス株式会社

製造販売元:エグザクトサイエンス株式会社 販売名:オンコタイプDX乳がん再発スコア®プログラム
承認番号:30300BZX00220000

©2025 Genomic Health, Inc. All rights reserved. オンコタイプ DX、オンコタイプDX乳がん再発スコアおよび
再発スコアは、Exact Sciences Corporationの完全子会社であるGenomic Health, Inc. の登録商標です。
エグザクトサイエンスは、Exact Sciences Corporationの登録商標です。